



HAL
open science

Neuroplasticité après amputation : Phénomènes fonctionnels et conséquences pour la réadaptation

Jozina B de Graaf, Nathanaël Jarrassé, Caroline Nicol, Amélie Touillet

► To cite this version:

Jozina B de Graaf, Nathanaël Jarrassé, Caroline Nicol, Amélie Touillet. Neuroplasticité après amputation : Phénomènes fonctionnels et conséquences pour la réadaptation. La Plasticité cérébrale, Sauramps Medical, pp.109-121, 2017, Acquisitions en médecine physique et de réadaptation, ISBN 979-1-03030-110-6. ⟨hal-01644846⟩

HAL Id: hal-01644846

<https://amu.hal.science/hal-01644846v1>

Submitted on 26 Nov 2017

HAL is a multi-disciplinary open access archive for the deposit and dissemination of scientific research documents, whether they are published or not. The documents may come from teaching and research institutions in France or abroad, or from public or private research centers.

L'archive ouverte pluridisciplinaire HAL, est destinée au dépôt et à la diffusion de documents scientifiques de niveau recherche, publiés ou non, émanant des établissements d'enseignement et de recherche français ou étrangers, des laboratoires publics ou privés.



HAL Authorization

Neuroplasticité après amputation : Phénomènes fonctionnels et conséquences pour la réadaptation

Jozina De Graaf¹, Nathanaël Jarrassé², Caroline Nicol¹, Amélie Touillet³

¹ Aix Marseille Univ, CNRS, ISM, Marseille

² Université Pierre et Marie Curie, CNRS, ISIR, Paris

³ Institut Régional de Médecine Physique et de Réadaptation, Nancy

Résumé

Une amputation a comme conséquence la privation soudaine d'entrées sensorielles au niveau du système nerveux central ainsi que la perte de cibles musculaires pour les fibres efférentes. Le système nerveux central, avec sa grande capacité d'adaptation, réagit à cette privation par une réorganisation anatomique et fonctionnel à différentes échelles de temps. Ce papier résume les réorganisations fonctionnelles au niveau des aires sensorimotrices primaires suite à une amputation d'un membre. Ensuite, nous abordons les mécanismes sous-jacents au membre fantôme avec l'accent sur sa mobilité, peu connue mais répandue. Nous finissons avec l'intérêt que peut avoir la mobilité du membre fantôme pour la réadaptation de patients amputés du membre supérieur.

Introduction

Une amputation de membre entraîne la section des fibres nerveuses afférentes et efférentes innervant le membre avant sa perte. La conséquence directe est la privation soudaine d'entrées sensorielles au niveau du système nerveux central ainsi que la perte de cibles musculaires pour les fibres efférentes. La réorganisation suite à cette privation a déjà été étudiée il y a un siècle quand l'autopsie d'amputés de membre supérieur a trouvé une atrophie à plusieurs niveaux du système nerveux périphérique et central ([Sunderland, 1978](#)). Cependant, il s'agissait d'observations macroscopiques dont la réorganisation fonctionnelle sous-jacente n'était pas comprise. Aujourd'hui, des expériences invasives chez l'animal ainsi que des enregistrements électrophysiologiques et de la neuro-imagerie fonctionnelle chez l'Homme, permettent d'étudier la réorganisation fonctionnelle, son évolution temporelle ainsi que les liens entre la réorganisation et des sensations fantômes.

Le système nerveux est une structure en constante réorganisation en fonction de la communication intracérébrale (cortico-corticale, cortico-sous-corticale et corticospinale) et de la communication avec le système nerveux périphérique et avec l'environnement ([Pascual-Leone et al., 2005](#)). La première théorie sur l'origine de ces réorganisations, énoncée par Donald Hebb, proposait que « cells that fire together, wire together ». Cette théorie de « Hebbian learning » ([Hebb, 1949](#)) était basée sur une augmentation d'efficacité (force) synaptique lorsqu'un neurone présynaptique stimule de façon persistante un neurone postsynaptique. Jaques Paillard a proposé que le terme « plasticité » ne soit utilisé que lorsque le système obtient une fonction nouvelle, soit par modification de sa connectivité interne, soit par modification des éléments qui le composent ([Paillard, 1976](#)). Plus tard, des mécanismes neurobiologiques ont été découverts, tels que la synaptogenèse, l'arborization dendritique, le renforcement de synapses existantes mais silencieuses, ... (pour

une revue récente voir [Sweatt, 2016](#)). Bien qu'à la base de la neuroplasticité, ces mécanismes ne seront pas approfondis dans ce papier.

Nous présenterons d'abord l'organisation somatotopique des aires corticales sensorimotrices primaires et leurs réorganisations en temps réel en fonction de la tâche exécutée chez une personne avec une motricité normale. Ensuite, un état de l'art des principaux résultats sur la neuroplasticité fonctionnelle après amputation sera présenté, notamment concernant le cortex sensorimoteur primaire, suivi par quelques mécanismes sous-jacents au membre fantôme, notamment sa mobilité. Nous finirons avec l'intérêt que peut avoir la mobilité du membre fantôme pour la réadaptation de patients amputés du membre supérieur.

Somatotopie des aires sensorimotrices primaires

L'organisation somatotopique des aires motrice et sensorielle primaires (M1 respectivement S1) a été décrite pour la première fois par le chirurgien Penfield ([Penfield et Boldrey, 1937](#) ; [Penfield et Rasmussen, 1950](#)). Ils l'ont appelée « homuncule » car cette représentation corticale du corps est organisée en cartes topographiques (motrices et sensitives) suivant le corps humain en échelle réduite. En allant de la partie médiane à latérale sont représentés le membre inférieur, le tronc, le bras, la main avec les doigts, puis le visage. Ces cartes ne suivent pas les proportions du corps mais sont déformées en fonction de la précision motrice et sensitive associées à la partie concernée du corps, reflétant le nombre de neurones qui traitent l'information afférente de ces parties du corps dans S1, et qui envoient des commandes motrices de M1 vers les motoneurones au niveau de structures sous-corticales et la moelle. Par exemple, la main et la langue sont très « grandes » dans l'homuncule car ce sont des parties du corps avec une motricité fine et une sensibilité élevée.

Ces cartes ont longtemps été considérées comme stables et rigides une fois que la maturation des fonctions nerveuses était achevée. Aujourd'hui, de nombreux résultats montrent que cette conception est fautive. Sans vouloir élaborer ce vaste champ de recherche, voici quelques exemples limités à M1 et S1 qui montrent que ces cartes somatotopiques sont constamment réactualisées. Chez une personne avec une motricité normalement développée, la somatotopie de M1 n'existe que de façon grossière, c'est à dire, globalement pour le membre inférieur, le membre supérieur, le tronc et, le visage. A l'intérieur de ces grandes divisions, il s'agit d'une représentation distribuée qui dépend de la tâche dans laquelle est engagé le sujet. Ceci a été démontré entre autres par [Sanes et collègues \(1995\)](#) avec une étude en Imagerie par Résonance Magnétique fonctionnelle (IRMf). Ces auteurs ont demandé aux sujets de faire des mouvements de flexion et extension avec différents doigts (un à la fois) ou au niveau du poignet. Pour chaque mouvement, ils ont trouvé de multiples sites d'activation dans l'aire du bras de M1. Ces sites montraient de plus un recouvrement important. Ces résultats, qui ont été validés depuis (par exemple, [Indovina et Sanes, 2001](#) ; voir [Sanes et Donoghue, 2000](#), pour une revue), suggèrent fortement que les neurones dans l'aire du membre supérieur de M1 forment un réseau distribué contrôlant l'ensemble de muscles du bras, de l'avant-bras et de la main en fonction de leur implication dans la tâche effectuée.

Sur une échelle de temps un peu plus longue, [Pascual-Leone et collègues \(1995\)](#), ont démontré à l'aide de stimulation magnétique transcrânienne (TMS), une modification de la représentation de la main dans M1 chez des sujets qui apprenaient un exercice avec 5 doigts au piano. Après cinq jours d'entraînement de 2 heures par jour, l'aire corticale motrice

ciblant les muscles impliqués dans la tâche s'est élargie. De plus, le seuil d'activation a diminué. Cette modification était limitée à la main utilisée. De la même manière, la surface de l'aire corticale ciblant un muscle immobilisé est réduite après immobilisation, avec une réduction corrélée à la durée de l'immobilisation (Liepert et al., 1995).

Concernant S1, plusieurs études chez l'animal ont démontré une réorganisation suite à des stimulations tactiles. Par exemple, des singes ont été entraînés à attraper de la nourriture dans des trous de différents diamètres. La représentation de la surface de la main dans S1 (aire 3b), reconstruite après l'entraînement, montrait un recouvrement des champs réceptifs moindre pour les doigts entraînés par rapport aux doigts contrôles (Xerri et al., 1999). De même, des rats exposés à un environnement riche en stimulations tactiles ont une représentation tactile élargie de leurs pattes dans S1 avec une résolution spatiale plus importante (Xerri et al., 1996). D'ailleurs, chez le rat ce remodelage de la carte somatosensorielle suite à l'utilisation des membres et la richesse de l'environnement peut se produire à tous les âges (Coq et Xerri, 2001). A l'inverse, une anesthésie temporaire localisée à des racines dorsales de la moelle épinière pour un ou plusieurs doigts engendre, dès les premières minutes, un élargissement des champs récepteurs proches du doigt anesthésié et l'émergence de nouveaux champs récepteurs entraînant l'invasion des zones corticales de représentation adjacentes dans la zone de représentation affectée par l'anesthésie. Ces réorganisations s'inversent après dissipation de l'anesthésie (Xerri, 1998).

Ainsi, la somatotopie assez fine trouvée dans M1 et S1 par Penfield lors de la stimulation électrique corticale ne reflète qu'une organisation de base lorsque la personne est passive et dans un environnement neutre. Lors de l'exécution des tâches quotidiennes, cette organisation est en permanence modifiée pour optimiser le contrôle de mouvements et l'analyse des retours somatosensoriels. Cette capacité de modification en temps réel est sans doute à la base des réorganisations de longue durée trouvées après amputation.

Réorganisation corticale après amputation

La réorganisation des aires sensorimotrices primaires après amputation (ou lésion neurale en général) est étudiée de façon extensive. Déjà dans les années 1980, des enregistrements intra-corticaux chez le singe adulte après amputation de doigts ont démontré que la représentation dans S1 des doigts adjacents « envahit » l'aire des doigts perdus (Merzenich et al., 1984). Chez l'Homme, après amputation du membre supérieur, la stimulation tactile du visage et de la peau au niveau de l'amputation peut évoquer des sensations dans le membre perdu (i.e., dans le membre dit « fantôme » dont nous parlerons plus bas) (e.g., Ramachandran et al., 1992). Il a même été trouvé que ces « cartes référées » ont une acuité spatiale au-delà de celle du même endroit sur le corps côté intact, soutenant que ces cartes sont dues à des réorganisations cérébrales (Björkman et al., 2016). La cartographie des sensations référées est stable lors d'évaluations réalisées à quelques heures d'intervalle mais peut être modifiée lorsqu'elle est réalisée à plusieurs mois d'intervalle (Knecht, 1996 ; Ramachandran et Hirstein, 1998). Ce résultat souligne que la réorganisation évolue à moyen/long termes.

De la même manière, après amputation du membre supérieur, la TMS de l'aire de la main de M1 évoque une contraction de la musculature résiduelle (Gagné et al., 2011 ; Mercier et al., 2006). Ce dernier résultat suggère qu'après amputation les commandes motrices provenant de l'aire de la main sont envoyées aux muscles du membre résiduel. Il existe donc aujourd'hui un consensus sur la réorganisation importante de M1 et S1 après amputation : les régions corticales, dont l'activité neuronale était liée au contrôle moteur ou

au traitement sensitif du membre amputé, semblent s'occuper graduellement d'autres parties du corps, souvent adjacentes dans l'homuncule de Penfield (Flor et al., 1995 ; Vandermeeren et al., 2003).

Pour aller plus loin, un exemple de plasticité fort intéressant est la réorganisation somatotopique de l'aire de la main chez l'amputé *bilatéral* de membre supérieur. Ces personnes peuvent être très performantes avec leurs pieds dans l'exécution des tâches quotidiennes. Il a déjà été démontré à l'aide d'IRMf et de TMS que chez l'amputé congénital bilatéral du membre supérieur, la représentation du pied dans le cortex sensorimoteur primaire se trouve dans l'aire du pied classique (en profondeur du sillon interhémisphérique) mais plus latéralement dans une zone *proche de l'aire classique de la main* (Stoeckel et al., 2009). Plus récemment, un résultat similaire a été trouvé après une amputation *acquise* bilatérale de bras (Yu et al., 2014). De plus, cette dernière étude montrait que la connexion fonctionnelle entre ces deux aires était plus forte chez ces amputés que chez des sujets contrôles.

Ces réorganisations ne sont pas observées seulement dans le cortex *controlatéral* à l'amputation. Par exemple, des enregistrements magnétoencéphalographiques (MEG) après amputation ont démontré des modifications dans le cortex sensorimoteur primaire *ipsilatéral* (Flor et al., 1995 ; Knecht et al., 1996). Au niveau fonctionnel, des blocs nerveux ischémiques de l'avant-bras côté amputé augmentent l'acuité spatiale tactile du bras *opposé* (intact) en moins de 30 minutes (Werhahn et al., 2002b) ainsi que l'excitabilité spécifique de l'aire de l'avant-bras (et pas d'autres parties) du M1 ipsilatéral (Werhahn et al., 2002a). Ces modifications seraient dues à la perte d'influx neuronal provenant du cortex controlatéral, additionnée à l'utilisation accrue du membre intact (Elbert et al., 1994). Une étude récente a confirmé cette hypothèse en se basant sur le fait que les personnes avec une amputation (qu'elle soit acquise ou congénitale) varient dans l'utilisation préférentielle de leur membres intact et résiduel. En l'IRMf, Making et collègues (2013) ont démontré que le cortex sensorimoteur qui est privé d'influx nerveux (i.e., controlatéral au côté amputé) s'occupera du membre que l'individu *utilise majoritairement*, que ce soit le membre intact ou résiduel, et ceci quel que soit l'âge auquel l'amputation a eu lieu (congénital ou acquis). Ainsi, Philip et Frey (2014) ont comparé en IRMf l'activation corticale lors de tâches de précision réalisées du côté sain par amputés et des 2 côtés par des sujets sains. Ils retrouvent une dextérité du côté non-amputé non-dominant qui est proche de celle d'une main dominante. Le cortex sensorimoteur est plus activé lors de gestes avec le membre non-dominant chez les amputés que chez les sujets sains, et les zones d'activation sont différentes de celles activées du côté dominant d'un sujet sain. La plasticité peut donc avoir lieu du côté controlatéral mais aussi du côté ipsilatéral à l'amputation.

Comme cela a été déjà décrit pour des réorganisations temporaires (voir plus haut), le processus de réoccupation d'une zone corticale désafférentée depuis un certain temps est (partiellement) réversible. Ce phénomène a été trouvé de multiples fois chez l'animal. Chez l'Homme, des études en IRMf après des greffes de deux mains chez des adultes ont également permis de le démontrer. Ainsi, après transplantation bilatérale de mains, le centre de l'activité provoquée par des mouvements du coude et de la main se déplace progressivement de telle façon que l'organisation du cortex redevient proche de celle qu'elle était avant l'amputation des mains (Brenneis et al., 2005 ; Frey et al., 2008 ; Giroux et al., 2001 ; Vargas et al., 2009). Après quelques mois, les mains greffées sont ainsi reconnues et les zones corticales correspondantes activées de manière quasi-normale. En effet, plusieurs

patients greffés de deux mains retrouvent un bon contrôle visuomoteur de la préhension (Huchon et al., 2016).

Pour finir, une étude récente (Makin et al., 2015) s'est intéressée à la réorganisation cérébrale *globale* après amputation. Les auteurs ont analysé la connectivité fonctionnelle obtenue en IRMf en condition de repos (en anglais « resting state »). Leurs résultats suggèrent fortement que la neuroplasticité après amputation ne se restreint pas à une réorganisation locale de l'homuncule cortical ni à une réorganisation bilatérale des cortices sensorimoteurs primaires : cette plasticité semble engendrer une cascade de réorganisations à une échelle de réseau neuronal cérébral.

Comme le montrent tous ces résultats, il semble y avoir plusieurs périodes différentes dans l'évolution de la réorganisation corticale après amputation (Jones, 2000 ; Weiss, 2000). Tout d'abord, une étape à très court terme de démasquage de connections neuronales existantes mais fonctionnellement silencieuses, probablement due à la disparition de l'influence inhibitrice des voies afférentes précédemment connectées au membre manquant. Ceci est sans doute à la base des résultats mentionnés plus haut concernant l'élargissement rapide des champs récepteurs et l'émergence de nouveaux champs récepteurs après anesthésie d'un doigt (Xerri, 1998). La durée de cette étape est estimée entre 30 minutes (e.g., Stavrinou et al., 2006) et 10 jours (e.g., Weiss et al., 2000) ; ensuite, durant les semaines aux mois après l'amputation, une étape intermédiaire a lieu durant laquelle l'organisation somatotopique est modifiée en raison d'une repousse des projections cortico-corticales ; finalement, l'organisation corticale s'adapte aux expériences quotidiennes, formant des champs réceptifs corticaux stables, que l'on observe des années après l'amputation (Churchill et al., 1998).

Pour conclure cette section, le fonctionnement de notre cerveau est basé sur sa capacité à modifier sa connectique en temps réel en fonction de la tâche que l'on effectue et de l'environnement dans lequel elle est réalisée : les poids synaptiques sont modifiés en fonction du besoin du moment. De la même manière, tous les résultats ci-dessus montrent que la plasticité du système nerveux central après amputation, que ce soit à court ou long termes, est orchestrée par l'expérience sensorimotrice quotidienne de la personne. Concernant les aires corticales impliquées, au-delà des réorganisations plus ou moins locales des aires sensorimotrices primaires du cortex controlatéral au membre amputé, des réorganisations peuvent être trouvées dans les aires homonymes du cortex ipsilatéral à l'amputation et même concerner tout le réseau neuronal des deux hémisphères. Etant donné que cette plasticité existe indépendamment de l'âge auquel l'amputation a lieu, il n'est pas étonnant que ces réorganisations soient réversibles après greffe du membre amputé, même des années après l'amputation.

Le membre fantôme

Les réorganisations corticales telles que décrites dans la section précédente devraient conduire à la disparition de toute sensation et de tout contrôle moteur du membre amputé. En effet, si par exemple chez un amputé de bras l'aire de la main était réellement envahie par l'aire du bras, la main ne serait plus représentée. Cependant, ce n'est pas le cas comme nous le montre l'existence fréquente et persistante de membre fantôme (Kikkert et al., 2016). En effet, après l'amputation, 90 à 98% des patients se réveillent avec une impression forte que leur membre est toujours présent (Pirowska et al., 2014), en particuliers en ce qui concerne les parties distales comme la main ou le pied (Touillet et al., soumis). Même en

prêtant peu d'attention à ces sensations, beaucoup de patients ressentent encore leur membre fantôme même des dizaines d'années après amputation (Ramachandran et Hirstein, 1998 ; Touillet et al., soumis) ; les membres fantômes semblent ainsi révéler des mécanismes de neuroplasticité à la fois de courte et de longue durée dans le cerveau adulte.

La « persistance » corticale du membre amputé est confirmée par le fait que la TMS de M1, bien qu'elle évoque des contractions musculaires dans le membre résiduel, donne également lieu à des sensations dans le membre fantôme, y-compris un ressenti de mouvements (Gagné et al., 2011 ; Mercier et al., 2006). Le membre amputé est donc toujours représenté dans le cortex sensorimoteur primaire. La raison pour laquelle les parties distales sont le plus souvent ressenties est sans doute liée à leur représentation accrue (plus de surface corticale et donc de neurones) que les parties plus proximales du membre (voir plus haut). Ces résultats remettent en cause la théorie de l'envahissement total et permanent des aires du membre perdu dans S1 et M1 par les aires adjacentes : il semble qu'en parallèle la représentation du membre perdu persiste.

On ne peut traiter de la plasticité après amputation sans mentionner, même brièvement, la douleur du membre fantôme. En effet, les membres fantômes sont souvent associés à la douleur (e.g., Knoblig et al., 2006 ; Kooijman et al., 2000). Il a été avancé que la douleur fantôme est liée à l'asymétrie interhémisphérique suite à la réorganisation de M1 et S1 contralatérales à l'amputation (Flor et al., 1995 ; 1998 ; Karl et al., 2004). Il ne s'agit pas que de la réorganisation de l'aire s'occupant du membre perdu : Raffin et collègues (2016) ont notamment trouvé que la réorganisation des aires *adjacentes* était corrélée à la douleur fantôme. Plusieurs études récentes ont montré qu'en diminuant la douleur fantôme par des interventions, l'asymétrie interhémisphérique diminuait aussi. Par exemple, l'utilisation fréquente et intensive d'une prothèse myoélectrique est corrélée de façon négative à la réorganisation corticale ainsi qu'à la douleur fantôme (Lotze et al., 1999). Des résultats similaires ont été trouvés après un entraînement par l'imagerie motrice (MacIver et al., 2008) ou après un travail de mouvements visualisés dans un miroir (Foell et al., 2014). Ces résultats sont en faveur de l'hypothèse sur l'implication importante de l'asymétrie interhémisphérique dans l'apparition de la douleur fantôme.

Cependant, quelques publications récentes suggèrent que les liens entre neuroplasticité et douleur fantômes sont plus complexes. Il semble que la douleur peut moduler la plasticité sensorimotrice et non pas (seulement) l'inverse (Mavromatis et al., 2016). C'est peut-être pour cette raison qu'une revue systématique de résultats obtenus en IRMf (Jutzeler et al., 2015) rapporte qu'un lien entre la réorganisation corticale et l'intensité de la douleur n'est trouvé que par quelques études ; d'autres études n'ont trouvé aucun lien ou au contraire que la douleur est associée à un manque de réorganisation. Ce point reste donc à approfondir. Une origine multifactorielle est probable avec une réorganisation à différents niveaux du système neuromusculaire.

Même si les membres fantômes ont majoritairement été étudiés en lien avec la douleur (Knoblig et al., 2006 ; Kooijman et al., 2000), de nombreux patients ont d'autres types de perceptions, dont la capacité de mobiliser volontairement leur membre fantôme (De Graaf et al., 2015). Les mouvements fantômes (« phantom limb movements » ou PLM) ne peuvent être observés et sont, par conséquent, souvent identifiés comme de l'imagerie motrice du membre perdu. Pourtant, des études récentes ont démontré que le contrôle du PLM diffère de l'imagerie motrice. En effet, l'activation du réseau sensorimoteur cortical pendant l'exécution d'un PLM diffère de celle observée pendant l'imagerie d'un PLM. Elle est par contre similaire entre l'exécution de PLM et celle de mouvements du membre intact

(Raffin et al. 2012a). De plus, lors d'un PLM il y a toujours de l'activité dans la musculature résiduelle alors qu'en imagerie il n'y en a pas forcément (Raffin et al. 2012b). Enfin, les patrons de ces activités musculaires ne sont pas aléatoires mais varient systématiquement avec le type de PLM exécuté (Reilly et al., 2006 ; Jarrassé et al., 2016). Ces résultats suggèrent donc fortement que la mobilité fantôme est la conséquence de l'envoi de commandes motrices spécifiques du cortex au membre perdu (dont la représentation existe toujours). Et puisque la cible des commandes motrices est perdue, ces dernières projettent sur la musculature du membre résiduel.

Cette nouvelle projection sur la musculature restante peut avoir son origine dans la plasticité du système nerveux périphérique. En effet, chez le primate après axotomisation par amputation, des motoneurons spinaux de la main modifient leurs cibles et finissent par innervier la musculature résiduelle (Wu et Kaas, 2000 ; Qi et al., 2004). Chez l'Homme, un blocage chimique de la réponse musculaire peut résulter en une repousse très rapide des axones motoneuronaux chez l'adulte (voir revue de Krishnan, 2005). Ceci est intéressant car immédiatement après l'amputation, des mécanismes comparables de repousse axonale ciblant la musculature résiduelle pourraient se produire en raison de commandes motrices envoyées vers les muscles perdus qui ne donnent plus lieu à une réponse musculaire. Dans ce cas, les commandes motrices provenant de M1 correspondant à différentes parties du membre amputé peuvent activer des muscles du membre résiduel, ce qui expliquerait les patrons d'activité spécifiques pendant l'exécution de PLM. De plus, si les fibres nerveuses afférentes reciblent également ces muscles, la boucle sensorimotrice est préservée entre les muscles et les aires corticales précédemment liées au membre perdu. Ceci pourrait préserver la représentation de ces mouvements (Reilly et al., 2006).

Dans ce cadre il est à noter que les mouvements fantômes, bien que naturels pour les amputés (ils n'ont pas besoin de les apprendre), sont plus lents, moins amples que des mouvements du membre intact et sont surtout ressentis comme plus fatigants (De Graaf et al., 2015). Ceci peut paraître surprenant car il n'y a pas de mouvement réel, donc pas de raison a priori de ressentir le mouvement fantôme comme demandant plus d'effort. Cependant, bien que fermée par le retour de la contraction de la musculature résiduelle, la boucle sensorimotrice est modifiée par rapport à la boucle avant l'amputation. En effet, surtout chez des amputés de bras, les muscles actifs pendant un mouvement de la main fantôme se trouvent maintenant au niveau du bras et non plus de l'avant-bras. Le retour somatosensoriel est donc modifié et ne peut être recalibré par manque de retour visuel de la main fantôme et par l'absence d'interactions de la main avec l'environnement.

Afin de tester si la lenteur, la faible amplitude et la difficulté des PLM sont dues à cette modification du retour somatosensoriel, nous avons demandé à des amputés de s'entraîner, tous les jours pendant quelques semaines, à exécuter certains mouvements fantômes devant un miroir (Fig. 1A). En imitant les mouvements fantômes en temps réel avec le membre intact, la personne en a alors un retour visuel. Les amputés notaient la performance de chaque type de mouvement fantôme (nombre de cycles qu'ils pouvaient faire à la suite) ainsi que la difficulté ressentie (échelle de Borg). Les résultats préliminaires montrent que les mouvements fantômes devenaient plus faciles avec la pratique : la difficulté ressentie diminuait et le nombre de cycles augmentait (Fig. 1B). Bien qu'ils soient préliminaires, ces résultats renforcent l'hypothèse selon laquelle la représentation corticale du mouvement persiste dans l'aire du membre perdu et que le renforcement d'une boucle sensorimotrice aide à sa préservation.

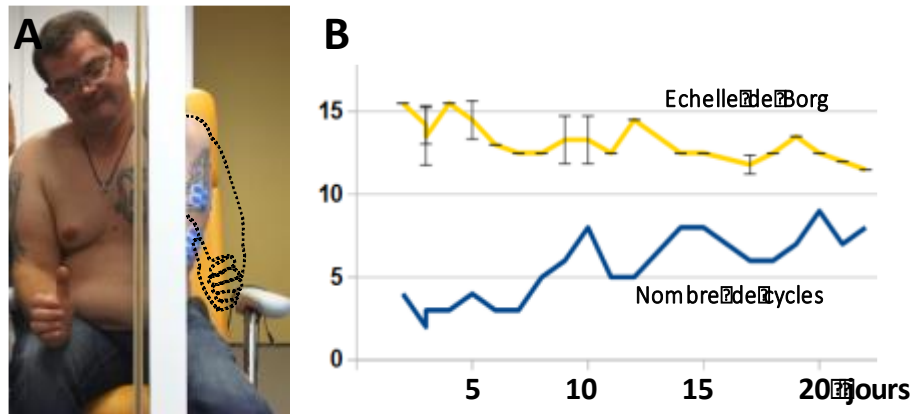


Fig. 1. A. Patient devant un miroir reflétant son membre intact à la place de son membre fantôme. En imitant le mouvement fantôme avec le membre intact, le patient avait un retour visuel du mouvement en même temps que le retour somatosensoriel des contractions musculaires du membre résiduel. **B.** Les résultats préliminaires obtenus pour ce patient. La difficulté de l'exécution (exprimée sur l'échelle de Borg, en jaune) diminuait en fonction du temps d'entraînement ; en même temps le nombre de cycles qu'il pouvait exécuter avant d'arrêter par fatigue augmentait (en bleu).

En conclusion, bien qu'il semble y avoir une réorganisation des aires sensorimotrices primaires, la représentation du membre perdu persiste, surtout en ce qui concerne les parties distales (main, pied). Cette représentation existe aussi bien au niveau de S1 que de M1. En dehors de sensations diverses, beaucoup de patients peuvent mobiliser de façon volontaire leur membre fantôme. Cette mobilisation donne lieu à des contractions au niveau de la musculature résiduelle qui sont spécifiques au type de mouvement exécuté. Nous allons voir dans la section suivante quelles conséquences pourraient avoir ces résultats pour la réadaptation des patients amputés de bras.

Conséquences pour la réadaptation

Compte tenu de ces nouvelles connaissances sur la neuroplasticité et sur les différentes dimensions (sensations douloureuses ou non, mobilité) du membre fantôme, devrions-nous modifier la prise en charge rééducative après amputation ? Il existe un vrai besoin d'étendre les possibilités de contrôle de prothèses pour les patients amputés de membre supérieur, tout particulièrement maintenant que sont disponibles des appareillages prothétiques avec plus d'articulations actives contrôlables (plus fonctionnels et biomimétiques, comme les mains polydigitales possédant un moteur par doigt). Les approches de contrôle myoélectrique actuelles imposent au patient de piloter toutes les fonctions de sa prothèse de manière séquentielle, par des séquences particulières de contraction, résultant en un contrôle non-naturel, handicapant et générant une fatigue cognitive importante (Farina et al., 2014). Afin de contourner ces limitations, des recherches sont conduites depuis des dizaines d'années (même si encore peu transférées à des dispositifs commerciaux) sur le décodage des activations myoélectriques associées à la mobilisation du membre fantôme chez l'amputé de main ou d'avant-bras (qui possède en général encore une partie des muscles mobilisateurs de la main et du poignet) (Englehart et Hudgins, 2003).

Plus récemment, nous avons proposé d'exploiter encore plus ces nouvelles connaissances sur la neuroplasticité en adaptant cette approche aux cas des amputés transhuméraux avec un membre fantôme mobile. En effet, il est possible de décoder l'activité de leur membre fantôme en décodant les patterns d'activation spécifiques qui sont générés par des groupes musculaires qui n'avaient aucun lien avec le membre distal avant amputation et réorganisation (Jarrasse et al., 2016). Les résultats obtenus (capacité importante de contrôle de plus de 8 actions au travers de la mobilisation de leur membre fantôme) ainsi que la forte prégnance de ce phénomène de membre fantôme mobile chez l'amputé transhuméral (>85%) montrent qu'il serait possible de développer des approches de contrôle intuitives, naturelles en exploitant cette neuroplasticité naturelle, plutôt que d'avoir recours à des techniques invasives lourdes (« reinnervation ciblée » ou neurotisation (Kuiken et al., 2007)) pour induire ce type de phénomène en réorganisant chirurgicalement le système neuromusculaire périphérique.

De la même façon, la neuroplasticité de l'aire corticale S1 pourrait être exploitée afin de concevoir des substitutions sensorielles pour le patient amputé appareillé, en tentant de rediriger plus finement des sensations captées par la prothèse « sur » son membre fantôme. De telles approches ont déjà été mises en œuvre par exemple pour restaurer, de façon invasive, le sens du toucher chez un patient amputé appareillé, en stimulant électriquement ses voies nerveuses afférentes en fonction des signaux captés par sa prothèse, rendant ainsi au patient la sensation du toucher de son pouce et de son petit doigt (Raspovic et al., 2014).

En dehors de l'objectif d'appareillage décrit ci-dessus, d'autres applications potentielles des mouvements du membre fantôme ont été récemment décrites, en particulier pour la prise en charge de douleurs chroniques de membre fantôme (Kawashima, 2013 ; Ulger et al., 2009). Ainsi Ortiz-Catalan et collègues (2016) ont évalué les effets d'un réentraînement du membre fantôme en réalité virtuelle pour traiter des douleurs chroniques de membre fantôme. L'utilisation de l'activité EMG associée à ces mouvements pour piloter un membre en réalité virtuelle permet de rétablir un feedback visuel qui tend à réduire l'intensité et la fréquence des douleurs. De même, Flor et collègues (2001) ont évalué un programme de rééducation à la discrimination sensitive au niveau du membre résiduel pour le traitement de douleurs chroniques de membre fantôme. Dans le groupe rééduqué avec ce protocole, après l'entraînement, il existe une progression significative de la discrimination sensitive et une diminution significative des douleurs.

En plus de ces applications, qui pour l'instant restent utilisées essentiellement dans le cadre de la recherche clinique, une modification des pratiques cliniques quotidiennes peut être proposée. En effet, actuellement dans le cadre de la pratique clinique, le membre fantôme est peu exploré en dehors de son aspect douloureux ; les aspects de sensations non douloureuses et de mobilités sont souvent ignorés par les soignants et mal interprétés par les patients. En effet, certains patients amputés et leur entourage (voire certains soignants) attribuent ces perceptions à une absence psychologique d'acceptation de l'amputation. Une recherche plus systématique de ces perceptions dans le cadre de l'examen clinique d'une personne amputée pourrait permettre au patient d'exprimer ces sensations, de les décrire et de prendre ainsi conscience de leur fréquence après amputation. Ceci n'a été que rarement fait, probablement par crainte d'interférer avec le contrôle actuel des prothèses myoélectriques. Cependant, ce risque n'a pas été confirmé par l'étude de Bouffard et collègues (2012) qui confirme la capacité des patients à bien différencier les contractions associées au contrôle prothétique de celles associées aux PLM. Si dans l'avenir, comme nous

le proposons, le contrôle de prothèses se base sur l'EMG du membre résiduel associé aux mouvements fantômes, la mobilité fantôme deviendra alors essentielle.

Bibliographie

- Björkman A, Wijk U, Antfolk C, Björkman-Burtscher I, Rosén B (2016) Sensory qualities of the phantom hand map in the residual forearm of amputees. *Journal of Rehabilitation Medicine* 48: 365–370.
- Bouffard J, Vincent C, Boulianne E, Mercier C (2012) Interactions between the phantom limb sensations, prosthesis use, and rehabilitation as seen by amputees and health professionals. *JPO Journal of Prosthetics and Orthotics* 24: 25–33.
- Brenneis C, Löscher WN, Egger KE, Benke T, Schocke M, Gabl MF, Wechselberger G, Felber S, Pechlaner S, Margreiter R, Piza-Katzer H, Poewe W (2005) Cortical motor activation patterns following hand transplantation and replantation. *Journal of Hand Surgery* 30: 530-533.
- Churchill JD, Muja N, Myers WA, Besheer J, Garraghty PE (1998) Somatotopic consolidation: a third phase of reorganization after peripheral nerve injury in adult squirrel monkeys. *Experimental Brain Research* 118: 189–196.
- Coq JO, Xerri C (2001) Sensorimotor experience modulates age-dependent alterations of the forepaw representation in the rat primary somatosensory cortex. *Neuroscience* 104: 705-715.
- De Graaf JB, N Jarrassé, C Nicol, A Touillet, T Coyle, L Maynard, N Martinet, J Paysant (2016) Phantom hand and wrist movements in upper limb amputees are slow but naturally controlled movements. *Neuroscience* 312: 48–57.
- Elbert T, Flor H, Birbaumer N, Knecht S, Hampson S, Larbig W, Taub E (1994) Extensive reorganization of the somatosensory cortex in adult humans after nervous system injury. *Neuroreport* 5: 2593–2597.
- Englehart K, Hudgins B (2003) A robust, real-time control scheme for multifunction myoelectric control." *IEEE Transactions on Biomedical Engineering* 50: 848-854.
- Farina D, Jiang N, Rehbaum H, Holobar A, Graimann B, Dietl H, Aszmann OC (2014) The extraction of neural information from the surface EMG for the control of upper-limb prostheses: emerging avenues and challenges. *IEEE Transactions on Neural Systems and Rehabilitation Engineering* 22: 797-809.
- Flor H, Elbert T, Knecht S, Wienbruch C, Pantev C, Birbaumer N, Larbig W, Taub, E (1995) Phantom-limb pain as a perceptual correlate of cortical reorganization following arm amputation. *Nature* 375: 482–484.
- Flor H, Denke C, Schäfer M, Grüsser S (2001) Sensory discrimination training alters both cortical reorganization and phantom limb pain. *Lancet* 357: 1763–1764.
- Flor H, Nikolajsen L, Staehelin Jensen T (2006) Phantom limb pain: a case of maladaptive CNS plasticity? *Nature Reviews Neuroscience*. 7: 873–881.
- Foell J, Bekrater-Bodmann R, Diers M, Flor H (2014) Mirror therapy for phantom limb pain: brain changes and the role of body representation. *European Journal of Pain* 18: 729-739.
- Frey SH, Bogdanov S, Smith JC, Watrous S, Breidenbach WC (2008) Chronically deafferented sensory cortex recovers a grossly typical organization after allogenic hand transplantation. *Current Biology* 18 : 1530-1534.
- Gagné M, Héту S, Reilly KT, Mercier C (2011) The Map is Not the Territory: Motor System Reorganization in Upper Limb Amputees. *Human Brain Mapping* 32: 509-519.

- Giraux P, Sirigu A, Schneider F, Dubernard JM (2001) Cortical reorganization in motor cortex after graft of both hands. *Nature Neuroscience* 4 : 691-692.
- Huchon L, Badet L, Roy AC, Finos L, Gazarian A, Revol P, Bernardon L, Rossetti Y, Morelon E, Rode G, Farnè A (2016) Grasping objects by former amputees : The visuomotor control of allografted hands. *Restorative Neurology and Neuroscience* 34 : 615-633.
- Indovina I, Sanes JN (2001) On somatotopic representation centers for finger movements in human primary motor cortex and supplementary motor area. *Neuroimage* 13: 1027-1034.
- Jarassé N, Nicol C, Touillet A, Richer F, Martinet N, Paysant J, De Graaf JB (2016) Classification of Phantom Finger, Hand, Wrist and Elbow Voluntary Gestures in Transhumeral Amputees with sEMG. *IEEE Transactions on Neural Systems & Rehabilitation Engineering* (In press)
- Jones EG (2000) Cortical and subcortical contributions to activity-dependent plasticity in primate somatosensory cortex. *Annual Review of Neuroscience* 23: 1–37.
- Jutzeler CR, Curt A, Kramer JIK (2015) Relationship between chronic pain and brain reorganization after deafferentation : A systematic review of functional MRI findings. *NeuroImage : Clinical* 9 : 599-606.
- Karl A, Muhlnickel W, Kurth R, Flor H (2004). Neuroelectric source imaging of steady-state movement-related cortical potentials in human upper extremity amputees with and without phantom limb pain. *Pain* 110 : 90–102.
- Kawashima N, Mita T, Yoshikawa M (2013) Inter-individual difference in the effect of mirror reflection induced visual feedback on phantom limb awareness in forearm amputees. *Plos One* 8: e69324.
- Kikkert S, Kolasinski J, Jbabdi S, Tracey I, Beckmann CF, Johansen-Berg H, Makin TR (2016) Revealing the neural fingerprints of a missing hand. *eLife* 5: e15292.
- Knecht S, Henningsen H, Elbert T, Flor H, Höhling C, Pantev C, Taub E (1996) Reorganizational and perceptual changes after amputation. *Brain* 119: 1213-1219.
- Knoblig G, Thornton IM, Grosjean, Shiffrar M (2006) Human body perception from the inside out. Oxford University Press. Oxford, New York.
- Kooijman CM, Dijkstra PU, Geertzena JHB (2000) Phantom pain and phantom sensations in upper limb amputees: an epidemiological study. *Pain* 87 : 33-41.
- Krishnan RV (2005) Botulinum Toxin: From spasticity reliever to a neuromotor re-learning tool. *International Journal of Neuroscience* 115: 1451-1467.
- Kuiken TA, Miller LA, Lipschutz RD, Lock BA, Stubblefield K, Marasco PD, Zhou P, Dumanian GA (2007) Targeted reinnervation for enhanced prosthetic arm function in a woman with a proximal amputation: a case study. *Lancet* 369: 371-380.
- Liepert J, Tegenthoff M, Malin JP (1995) Changes of cortical motor area size during immobilization. *Electroencephalography and Clinical Neurophysiology* 97: 382-386.
- Lotze M, Grodd W, Birbaumer N, Erb M, Huse E, Flor H (1999) Does use of a myoelectric prosthesis prevent cortical reorganization and phantom limb pain? *Nature Neuroscience* 2: 501-502.
- MacIver K, Lloyd DM, Kelly S, Roberts N, Nurmikko T (2008) Phantom limb pain, cortical reorganization and the therapeutic effect of mental imagery. *Brain* 131: 2181-2191.
- Makin TR, Cramer AO, Scholz J, Hahamy A, Slater DH, Tracey I, Johansen-Berg H (2013) Deprivation-related and use-dependent plasticity go hand in hand. *eLife* 2: e01273.

- Makin TR, Filippini N, Duff EP, Slaater DH, Tracey I, Johansen-Berg H (2015) Network-level reorganization of functional connectivity following arm amputation. *NeuroImage* 114: 217-225.
- Mavromatis N, Gagné M, Voisin JIAV, Reilly KT, Mercier C (2016) Experimental tonic hand pain modulates the corticospinal plasticity induced by a subsequent hand deafferentation. *Neuroscience* 330: 403-409.
- Mercier C, Reilly KT, Vargas CD, Aballea A, Sirigu A (2006) Mapping phantom movement representations in the motor cortex of amputees. *Brain* 129: 2202–2210.
- Merzenich MM, Nelson RJ, Stryker MP, Cynader MS, Schoppmann A, Zook JM (1984) Somatosensory cortical map changes following digit amputation in adult monkeys. *The Journal of Comparative Neurology* 224: 591-605.
- Ortiz-Catalan M, Guðmundsdóttir RA, Kristoffersen MB, Zepeda-Echavarria A, Caine-Winterberger K, Kulbacka-Ortiz K, Widehammar C, Eriksson K, Stocksélius A, Ragnö C, Pihlar Z, Burger H, Hermansson L (2016) Phantom motor execution facilitated by machine learning and augmented reality as treatment for phantom limb pain: a single group, clinical trial in patients with chronic intractable phantom limb pain. *Lancet* 388: 2885-2894.
- Pascual-Leone A, Nguyet D, Cohen LG, Brasil-Neto JP, Cammarota A, Hallett M (1995) Modulation of muscle responses evoked by transcranial magnetic stimulation during the acquisition of new fine motor skills. *Journal of Neurophysiology* 74: 1037-1045.
- Pascual-Leone A, Amedi A, Fregni F, Merabet LB (2005) The plastic human brain cortex. *Annual Review of Neuroscience* 28: 377-401.
- Penfield W, Boldrey E (1937) Somatic motor and sensory representation in the cerebral cortex of man as studied by electrical stimulation. *Brain* 60: 389-443
- Penfield W, Rasmussen T (1950) The cerebral cortex of man: a clinical study of localization of functions. Macmillan, New York.
- Philip BA, Frey SH (2014) Compensatory changes accompanying chronic forced use of the nondominant hand by unilateral amputees. *Journal of Neuroscience* 34 : 3622–3631.
- Pirowska A, Wloch T, Nowobilski R, Plaszewski M, Hocini A, Ménager D (2014) Phantom phenomena and body scheme after limb amputation : a literature review. *Neurologia i Neurochirurgia Polska* 48: 52-59.
- Qi HX, Stewart PW, Kaas JH (2004) Connections of neurons in the lumbar ventral horn of spinal cord are altered after long-standing limb loss in a macaque monkey. *Somatosensory & Motor Research* 21: 229-239.
- Raffin E, Mattout J, Reilly KT, Giraux P (2012a) Disentangling motor execution from motor imagery with the phantom limb. *Brain* 135 : 582–595.
- Raffin E, Giraux P, Reilly KT (2012b) The moving phantom: Motor execution or motor imagery? *Cortex* 48 : 746-757.
- Raffin E, Richard N, Giraux P, Reilly KT (2016) Primary motor cortex changes after amputation correlate with phantom limb pain and the ability to move the phantom limb. *NeuroImage* 130 : 134–144.
- Ramachandran VS, Rogers-Ramachandran D, Stewart M (1992) Perceptual correlates of massive cortical reorganization. *Science* 258: 1159-1160.
- Ramachandran VS, Hirstein W (1998) The perception of phantom limbs The D.O. Hebb Lecture. *Brain* 121: 1603-1630.
- Raspopovic S, Capogrosso M, Petrini FM, Bonizzato M, Rigosa J, Di Pino G, Carpaneto J, Controzzi M, Boretius T, Fernandez E, Granata G, Oddo CM, Citi L, Ciancio AL, Cipriani

- C, Carrozza MC, Jensen W, Guglielmelli E, Stieglitz T, Rossini PM, Micera S (2014) Restoring natural sensory feedback in real-time bidirectional hand prostheses. *Science Translational Medicine* 6: 222ra19.
- Reilly KT, Mercier C, Schieber MH, Sirigu A (2006) Persistent hand motor commands in the amputees' brain. *Brain* 129 : 2211–2223.
- Sanes JN, Donoghue JP, Thangaraj V, Edelman RR, Warach S (1995) Shared neural substrates controlling hand movements in human motor cortex. *Science* 268: 1775-1777.
- Sanes JN, Donoghue JP (2000) Plasticity and primary motor cortex. *Annual Review of Neuroscience* 23: 393-415.
- Stavrinou ML, Della Penna S, Pizzella V, Torquati K, Cianflone F, Franciotti R, Bezerianos A, Romani GL, Rossini PM (2006) Temporal dynamics of plastic changes in human primary somatosensory cortex after finger webbing. *Cerebral Cortex* 17: 2134-2142.
- Stoeckel MC, Seitz RJ, Buetefisch CM (2009) Congenitally altered motor experience alters somatotopic organization of human primary motor cortex. *Proceedings of the National Academy of Sciences USA* 106: 2395-2400.
- Sunderland S (1978) Disturbance of sensation associated with amputation stumps. General considerations. Dans : Sunderland S (Ed), *Nerve and nerve injuries*. Churchill Livingstone, Edinburgh, pp. 412-432.
- Sweatt JD (2016) Neural plasticity and behavior - sixty years of conceptual advances. *Journal of Neurochemistry* 139 (Suppl. 2) : 179–199.
- Touillet A, L Peultier, C Nicol, N Jarrassé, I Loiret, N Martinet, J Paysant, JB De Graaf. Insight in phantom upper limb movements for control of polydigital hand prostheses. *Soumis*.
- Ülger Ö, Topuz S, Bayramlar K, Şener G, Erbahçeci F (2009) Effectiveness of phantom exercises for phantom limb pain. A pilot study. *Journal of Rehabilitation Medicine* 41: 582-584.
- Vargas CD, Aballéa A, Rodrigues EC, Reilly KT, Mercier C, Petruzzo P, Dubernard JM, Sirigu A (2009) Reemergence of hand-muscle representations in human motor cortex after hand allograft. *Proceedings of the National Academy of Sciences USA*, 106: 7197-7202.
- Vandermeeren Y, Bastings E, Good D, Rouiller E, Olivier E (2003) Plasticité des aires motrices corticales : progrès récents et perspectives thérapeutiques. *Revue Neurologique (Paris)* 159: 259-275.
- Weiss T, Miltner WH, Huonker R, Friedel R, Schmidt I, Taub E (2000) Rapid functional plasticity of the somatosensory cortex after finger amputation. *Experimental Brain Research* 134: 199–203.
- Werhahn KJ, Mortensen J, Kaelin-Lang A, Boroojerdi B, Cohen LG (2002a) Cortical excitability changes induced by deafferentation of the contralateral hemisphere. *Brain* 125: 1402–1413.
- Werhahn KJ, Mortensen J, Van Boven RW, Zeuner KE, Cohen LG (2002b) Enhanced tactile spatial acuity and cortical processing during acute hand deafferentation. *Nature Neuroscience* 5: 936–938.
- Wu CW, Kaas JH (2000) Spinal cord atrophy and reorganization of motoneuron connections following long-standing limb loss in primates. *Neuron* 28: 967-978
- Xerri C, Coq JO, Merzenich MM, Jenkins WM (1996) Experience-induced plasticity of cutaneous maps in the primary somatosensory cortex of adult monkey and rats. *Journal of Physiology Paris* 90: 277-287.
- Xerri C (1998) Plasticité post-lésionnelle des cartes corticales somatosensorielles: une revue. *Comptes Rendus de l'Académie des Sciences Paris* 321: 135-151.

Xerri C, Merzenich MM, Jenkins W, Santucci S (1999) Representational plasticity in cortical area 3b paralleling tactile-motor skill acquisition in adult monkeys. *Cerebral Cortex* 9: 264-276.

Yu XJ, He HJ, Zhang QW, Zhao F, Zee CS, Zhang SZ, Gong XY (2014) Somatotopic reorganization of hand representation in bilateral arm amputees with or without special foot movement skill. *Brain Research* 1546: 9-17.