



HAL
open science

Prise en charge diagnostique des uvéites : recommandations d'un groupe d'experts

P. Seve, B. Bodaghi, S. Trad, J. Sellam, D. Bellocq, P. Bielefeld, D. Sene, G. Kaplanski, D. Monnet, A. Brézin, et al.

► To cite this version:

P. Seve, B. Bodaghi, S. Trad, J. Sellam, D. Bellocq, et al.. Prise en charge diagnostique des uvéites : recommandations d'un groupe d'experts. La Revue de Médecine Interne, 2017, 10.1016/j.revmed.2017.09.015 . hal-01780290

HAL Id: hal-01780290

<https://amu.hal.science/hal-01780290v1>

Submitted on 27 Apr 2018

HAL is a multi-disciplinary open access archive for the deposit and dissemination of scientific research documents, whether they are published or not. The documents may come from teaching and research institutions in France or abroad, or from public or private research centers.

L'archive ouverte pluridisciplinaire **HAL**, est destinée au dépôt et à la diffusion de documents scientifiques de niveau recherche, publiés ou non, émanant des établissements d'enseignement et de recherche français ou étrangers, des laboratoires publics ou privés.

Prise en charge diagnostique des uvéites : recommandations d'un groupe d'experts

Uveitis: Diagnostic work-up. Recommendations from an expert committee

P. Sève^{a,*}, B. Bodaghi^c, S. Trad^d, J. Sellam^e, D. Bellocq^f, P. Bielefeld^g, D. Sène^{h,i}, G. Kaplanski^j, D. Monnet^k, A. Brézin^k, M. Weber^l, D. Saadoun^{m,n}, P. Cacoub^{m,n}, C. Chiquet^o, L. Kodjikian^f

^a Service de médecine interne, hôpital de la Croix-Rousse, hospices civils de Lyon, 103, grande rue de la Croix-Rousse, 69317 Lyon cedex 04, France

^b Faculté de médecine Lyon-Sud, université Claude-Bernard – Lyon 1, 69310 Lyon, France

^c Service d'ophtalmologie, hôpital Pitié-Salpêtrière, université Paris 6, AP-HP, 75013 Paris, France

^d Service de médecine interne, hôpital Ambroise-Paré, 92100 Boulogne-Billancourt, France

^e Inserm UMRS 938, DHU i2B, service de rhumatologie, hôpital Saint-Antoine, UPMC université Paris 06, AP-HP, 75012 Paris, France

^f Service d'ophtalmologie, hôpital de la Croix-Rousse, hospices civils de Lyon, 103, grande rue de la Croix-Rousse, 69317 Lyon cedex 04, France

^g Service de médecine interne et maladies systémiques, CHU Dijon Bourgogne, 21000 Dijon, France

^h Service de médecine interne, groupe hospitalier Saint-Louis – Lariboisière – Fernand-Widal, hôpital Lariboisière, AP-HP, 75010 Paris, France

ⁱ Université Sorbonne Paris Cité – Paris Diderot, 75013 Paris, France

^j Service de médecine interne et immunologie clinique, hôpital de la Conception, 147, boulevard Baille, 13005 Marseille, France

^k Service d'ophtalmologie, hôpital Cochin, université Paris-Descartes, Assistance publique – Hôpitaux de Paris, 27, rue du Faubourg-Saint-Jacques, 75014 Paris, France

^l Service d'ophtalmologie, Hôtel Dieu, CHU de Nantes, 1, place Alexis-Ricordeau, 44093 Nantes cedex 1, France

^m Service de médecine interne et immunologie clinique, hôpital Pitié-Salpêtrière, université Paris 6, AP-HP, 75013 Paris, France

ⁿ DHU I2B, inflammation, immunopathology, biotherapy, UPMC, Paris VI, 75013 Paris, France

^o Service d'ophtalmologie, hôpital Albert-Michalon, université de Grenoble, 38009 Grenoble, France

info article

Historique de l'article :

Disponible sur Internet le xxx

Mots clés :

Uvéite

Diagnostic

Recommandations

résumé

Introduction. – La démarche diagnostique au cours des uvéites n'est pas standardisée. Elle doit prendre en compte l'épidémiologie des uvéites, cibler les affections les plus sévères et/ou les plus fréquentes, et/ou susceptibles de bénéficier d'un traitement spécifique. Ce travail a été réalisé afin de proposer des recommandations pour le diagnostic des uvéites.

Méthodes. – Les recommandations ont été établies par un groupe de 15 experts, internistes, ophtalmologistes et rhumatologues, à partir d'une revue de la littérature et de l'étude ULISSE qui est la première étude prospective à avoir évalué une stratégie diagnostique pour les uvéites. Sont exclues de ces recommandations les uvéites de l'enfant, de l'immunodéprimé, les vascularites rétinienne sévères et les entités purement ophtalmologiques.

Résultats. – Le bilan paraclinique doit en premier lieu être orienté par les éléments de l'interrogatoire et les signes cliniques. La sérologie syphilitique est la seule sérologie systématique. Les sérologies toxoplasmose et herpès virus seront réalisées en cas de suspicion diagnostique et avant tout prélèvement oculaire. En l'absence de cause identifiée, nous proposons un bilan paraclinique orienté par les caractéristiques de l'uvéite. Il comporte un typage HLA B27 (uvéite antérieure aiguë unilatérale non granulomateuse), un dosage de l'enzyme de conversion de l'angiotensine, un test IFN- γ release assay (IGRA) et un scanner thoracique (uvéite chronique), une IRM cérébrale associée à une ponction de chambre antérieure avec dosage de l'interleukine 10 (uvéite intermédiaire ou postérieure après 40 ans). La rentabilité d'examen complémentaires non orientés est très faible.

* Auteur correspondant.

Adresse e-mail : pascal.seve@chu-lyon.fr (P. Sève).

Conclusions. – Nous proposons une stratégie diagnostique pour les uvéites. Les recommandations doivent être actualisées régulièrement. La place des examens les plus invasifs reste à définir.

© 2017 Société Nationale Française de Médecine Interne (SNFMI). Publié par Elsevier Masson SAS. Tous droits réservés.

abstract

Keywords:
Uveitis
Diagnosis
Recommendations

Introduction. – Diagnostic work-up of uveitis involves many uncertainties. Search for an etiology should take into account the epidemiology of uveitis and focus on the most severe diseases or those, which can be treated. This work was undertaken to establish recommendations for the diagnosis work-up of uveitis. **Methods.** – Recommendations were developed by a multidisciplinary panel of 15 experts, including internists, ophthalmologists and a rheumatologist and are based on a review of the literature with regard to effectiveness of investigations and the results of the ULISSE study, which is the first prospective study assessing the efficiency of a standardized strategy for the etiological diagnosis of uveitis. Children, immunocompromised patients, severe retinal vasculitis and specific ophthalmological entities are excluded from these recommendations.

Results. – Investigations should be first guided by the history and physical examination. Serological screening for syphilis is the only test appropriate in all forms of uveitis. If no diagnosis is made after this stage, we propose investigations guided by the anatomic characteristics of uveitis. It includes HLA B27 testing (in unilateral acute anterior non-granulomatous uveitis), serum angiotensin converting enzyme, interferon-gamma release assay and chest CT (chronic uveitis), cerebral MRI and anterior chamber tap with IL10 analysis (intermediate or posterior uveitis in patients over 40 years). Investigations ordered in the absence of orientation are almost always unhelpful.

Conclusions. – We propose a strategy for the etiologic diagnosis of uveitis. The recommendations should be updated regularly. The efficiency of more invasive investigations has yet to be evaluated.

© 2017 Société Nationale Française de Médecine Interne (SNFMI). Published by Elsevier Masson SAS. All rights reserved.

1. Introduction

Les uvéites sont définies par l'inflammation de l'iris, des corps ciliaires, du vitré, de la rétine et de la choroïde. Leur incidence annuelle est de l'ordre de 17 à 52 pour 100 000 et leur prévalence de 38 à 284 pour 100 000 [1]. Une étude récente réalisée à partir des données de l'assurance maladie aux États-Unis à partir de 4 millions d'individus rapporte une prévalence de 133 pour 100 000 incluant une majorité d'uvéites non-infectieuses (90,7 %) et d'uvéites antérieures (80 %) [2]. En France, seule une étude ancienne réalisée en Savoie a estimé l'incidence annuelle des uvéites à 17 pour 100 000 [3].

Les uvéites sont à l'origine de 5 % des cécités légales (définies par une acuité visuelle du meilleur œil inférieur ou égale à 1/10), principalement en raison de l'œdème maculaire, de l'hypertonie oculaire et de l'ischémie rétinienne [4].

Une soixantaine de causes d'uvéites sont décrites, classées en 5 groupes d'importance inégale (Tableau 1). L'épidémiologie causale varie en fonction des facteurs génétiques (antigène HLA B27, en premier lieu), environnementaux (c.-à-d. tuberculose), de la définition de la maladie (c.-à-d. sarcoidose), de l'inclusion de certaines entités ophtalmologiques dans le groupe des uvéites idiopathiques ou des entités ophtalmologiques (c.-à-d. pars planite), des investigations paracliniques réalisées (c.-à-d. imagerie nucléaire) et du mode de recrutement des patients (c.-à-d. centres tertiaires). Ceci rend compte de la grande hétérogénéité des séries rapportées dans la littérature. Dans les pays occidentaux, la répartition étiologique est approximativement la suivante : un quart des uvéites sont liées à une maladie ophtalmologique, un quart sont dues à une maladie systémique répondant aux critères diagnostiques consensuels, un quart à une maladie systémique présumée, tandis que le dernier quart demeure d'origine indéterminée [5]. Les uvéites d'origine indéterminée, dites idiopathiques également, représentent 23 à 44 % des cas d'après les principales séries de la littérature rapportées en Europe occidentale [6–12].

Tableau 1

Principales étiologies des uvéites chez l'adulte rapportées dans les séries d'Europe Occidentale.

Maladies infectieuses	Bactériennes : syphilis, tuberculose , maladie de Lyme, maladie des griffes du chat, rickettsioses, leptospirose, brucellose, Whipple, <i>Chlamydia trachomatis</i> Parasitaires : toxoplasmose, toxocarose , onchocercose, cysticercose Virales : herpès virus, CMV , HTLV-1, Dengue, West-Nile virus, fièvre de la vallée du Rift, chikungunya Mycotiques : candidose, aspergillose, histoplasme, cryptococcose
Maladies inflammatoires	Uvéites associées à HLA B27 (psoriasis et arthrites réactionnelles) Entéropathies inflammatoires chroniques Sarcoidose Maladie de Behcet Maladie de Vogt-Koyanagi-Harada SEP Arthrite idiopathique juvénile TINU syndrome Maladie cœliaque Lupus, vascularites systémiques Syndrome de Blau, cryopyrinopathies Déficit immunitaire commun variable
Pseudo-uvéites	Traumatismes, corps étranger intraoculaire Pathologie tumorale (lymphome , mélanome, rétinoblastome, métastases)
Entités ophtalmologiques	Cyclite hétérochromique de Fuchs Pars planite Choroidite multifocale périphérique Chorioretinopathie de Birdshot Syndrome de Posner-Schlossman Syndromes des taches blanches (épithéliopathie en plaques, choroïdite serpiginieuse) Ophtalmie sympathique Uvéite phaco-antigénique
Uvéites iatrogéniques	Rifabutine Bisphosphonates Anti-TNF α IFN- a ou - β BCG thérapie

D'après [6–11,14].

En gras, les étiologies les plus fréquentes (> 0,5 %).

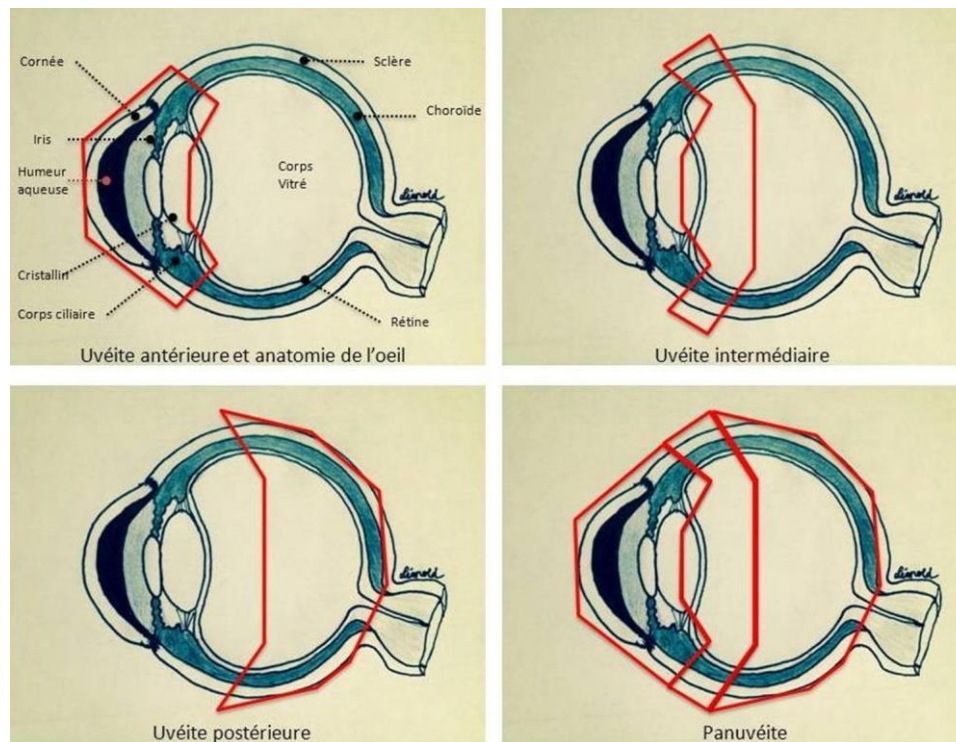


Fig. 1. Anatomie de l'œil et différents types d'uvéite. Uvéite antérieure = iritis, iridocyclite ; uvéite intermédiaire = pars planite, cyclite postérieure, hyalite ; uvéite postérieure = choroïdite focale ou diffuse, choriorétinite, rétinocoroïdite, rétinite, neurorétinite ; pan-uvéite = atteinte des 3 segments de l'œil. D'après [130].

La connaissance de l'épidémiologie des uvéites est essentielle car la démarche diagnostique devra être orientée vers la recherche des pathologies fréquentes ou de pathologies dont le diagnostic est utile en raison des conséquences thérapeutiques.

Depuis 2005, une classification anatomoclinique a décrit les uvéites selon le segment de l'œil atteint (Fig. 1) et le mode évolutif de l'uvéite [13]. L'uvéite est limitée si elle évolue sur moins de 3 mois et persistante si elle dure plus de 3 mois, son début pouvant être brutal ou insidieux. Le terme d'uvéite aiguë est réservé aux uvéites à début brutal et d'évolution limitée, à l'exemple des uvéites antérieures associées à l'antigène d'histocompatibilité HLA B27. On parle d'uvéite récidivante lorsqu'il s'agit d'épisodes d'uvéites séparés par des périodes de rémission de plus de trois mois sans traitement. Enfin, l'uvéite est aussi considérée comme chronique si elle persiste plus de 3 mois ou rechute moins de 3 mois après l'arrêt du traitement. La répartition étiologique est étroitement liée à ces éléments sémiologiques.

De plus, d'autres caractéristiques ophtalmologiques orientent le diagnostic telles que la latéralité, le caractère granulomateux, l'existence d'une hypertension oculaire, de synéchies, d'une vascularite rétinienne (veineuse et/ou artérielle, occlusive), de lésions rétino-choroïdiennes uniques ou multiples. Le Tableau 2 présente les principales étiologies à évoquer en fonction de la sémiologie ophtalmologique.

À ce jour, les quelques études qui ont évalué l'intérêt des examens complémentaires pour le diagnostic étiologique des uvéites se sont focalisées sur une ou plusieurs investigations pour une entité spécifique. Les recommandations pour la démarche diagnostique relèvent de l'expérience et d'études rétrospectives. La très récente étude ULISSE (« Uvéites : évaluation cLinique et médico-économique d'une Stratégie Standardisée pour le diagnostic Étiologique ») est la première étude prospective qui a comparé une stratégie « standardisée » en 3 étapes (bilan orienté, bilan selon le type anatomoclinique

Tableau 2

Orientation étiologique selon le type anatomoclinique de l'uvéite.

Type anatomique	Étiologies
Uvéite antérieure aiguë unilatérale	Uvéite HLA B27 Uvéites liées aux herpès virus (HSV, VZV, CMV)
Uvéite antérieure aiguë bilatérale	Médicaments, infections (dont post-streptococcique), <i>Néphrite interstitielle et tubulaire avec uvéites, uvéites HLA-B27, Kawasaki</i>
Uvéite antérieure chronique	
Granulomateuse	Sarcoïdose, tuberculose, syphilis, herpès virus
Non granulomateuse	Idem + spondyloarthrite, arthrite idiopathique juvénile, Behç, et, cyclite hétérochromique de Fuchs
Uvéite intermédiaire	Sarcoïdose, sclérose en plaques Lymphome oculo-cérébral (> 40 ans) <i>Lyme, syphilis</i>
Uvéite postérieure	
Choriorétinite en foyers	Toxoplasmose
Choroïdite diffuse	Sarcoïdose, Behçet, maladie de Birdshot, herpès virus, syphilis, tuberculose, Vogt-Koyanagi-Harada
Vascularite rétinienne	Behçet, sarcoïdose, syphilis, sclérose en plaques
Pan-uvéite	Sarcoïdose, maladie de Behçet Bactérienne, syphilis, herpès virus, toxoplasmose Vogt-Koyanagi-Harada

D'après [9,70,77].

En italique, les étiologies les moins fréquentes.

de l'uvéite, puis possibilité de prescription d'examen libres) à une stratégie dite « libre » car laissant « la liberté » de prescription aux ophtalmologistes [14]. Nous présentons ici les recommandations d'un groupe d'experts (ophtalmologistes, internistes et rhumatologue), proposées à partir de l'analyse des données de la littérature et des conclusions de l'étude ULISSE.

2. Stratégie globale versus stratégie orientée

Plusieurs auteurs ont proposé la réalisation d'examens complémentaires pour le diagnostic des uvéites. Kijlstra [15] recommande les examens suivants pour toutes les uvéites : numération formule plaquettes (NFP), vitesse de sédimentation (VS), sérologie syphilitique, groupage HLA et radiographie pulmonaire. Pour Smith et Rosenbaum [16], le bilan paraclinique, également commun à toutes les uvéites, est limité à une radiographie thoracique et une sérologie syphilitique. Pour McCluskey et al. [17] le bilan en cas d'uvéite chronique comporte une radiographie thoracique et la sérologie syphilitique, et un dosage de l'enzyme de conversion de l'angiotensine (ECA). Selmi [18] recommande un large bilan incluant un bilan immunologique (facteur rhumatoïde, anticorps anti-peptides cycliques citrullinés, anticorps anti-cytoplasme des polynucléaires neutrophiles), un bilan infectiologique à la recherche d'une infection toxoplasmique et herpétique.

Harper et al. [19] proposent un bilan déterminé par le type anatomoclinique de l'uvéite. Il s'agit :

- en cas de 2^e épisode d'uvéite antérieure aiguë, d'une NFP, VS, sérologie syphilitique et d'un groupage HLA ;
- en cas d'uvéite granulomateuse, d'une radiographie pulmonaire, d'un dosage de l'ECA et du lysozyme ;
- en cas d'uvéite intermédiaire, des sérologies syphilis, Lyme, bartonelle, toxocarose, d'un dosage de l'ECA et d'une imagerie par résonance magnétique (IRM) cérébrale ;
- en cas de pan-uvéite ou d'uvéite postérieure, d'une NFP, VS et sérologie toxoplasmose.

Jabs et Busingye [20], plus récemment ont proposé que la prescription des examens complémentaires soit guidée par la probabilité pré-test, déterminée par la sémiologie ophtalmologique, et les conséquences thérapeutiques. Pour ces auteurs, seule la sérologie de la syphilis est recommandée pour tous les types d'uvéites. Les autres examens sont ciblés à la recherche des étiologies infectieuses ou inflammatoires curables susceptibles de retentir sur l'état de santé des patients : sérologie Lyme (zone d'endémie), intradermoréaction (IDR) à la tuberculine et/ou test interféron-gamma [IFN- γ] release assay (IGRA), évaluant la production d'IFN- γ par les lymphocytes T en présence d'antigènes mycobactériens spécifiques de *Mycobacterium tuberculosis* (maladie d'Eales, granulome choroïdien ou choroïdite serpiginieuse), typage HLA B27 (uvéite antérieure aiguë non granulomateuse), radiographie pulmonaire et bilan hépatique (à la recherche d'une sarcoïdose).

3. Valeur diagnostique des examens complémentaires

Les examens complémentaires complètent l'examen ophtalmologique et l'examen physique. On peut séparer les prélèvements endoculaires (humeur aqueuse, vitré) et les investigations extraophtalmologiques. Ces dernières sont plus particulièrement utiles pour le diagnostic des infections dues aux bactéries intracellulaires, des maladies systémiques et neurologiques et du lymphome primitif oculo-cérébral (LPOC).

3.1. Prélèvements endoculaires

Les prélèvements endoculaires peuvent apporter la preuve diagnostique de l'origine infectieuse ou tumorale d'une uvéite [21,22]. En fonction du type d'uvéite et de la présomption diagnostique, différents prélèvements peuvent être proposés : biopsie conjonctivale, ponction de chambre antérieure, vitrectomie diagnostique ou biopsie rétinocoroïdienne.

3.1.1. Biopsie conjonctivale

L'examen de la conjonctivite est une étape fondamentale pour la démarche diagnostique des uvéites. Pour la sarcoïdose, une atteinte conjonctivale clinique est observée dans 7 à 17 % des cas au cours des atteintes oculaires ou de ses annexes [23,24], sous forme de petits nodules sous-conjonctivaux, jaunâtres, translucides. La sensibilité de la biopsie conjonctivale non dirigée pour le diagnostic de sarcoïdose est estimée à 53 % dans une population sarcoïdodique dont la moitié des patients n'avaient pas d'atteinte oculaire [25]. Dans la littérature, le taux de positivité de la biopsie conjonctivale chez des patients atteints de sarcoïdose, avec ou sans atteinte oculaire, varie de 27 % à 55 % [26,27]. Les nodules conjonctivaux sont plus fréquents dans la population atteinte de sarcoïdose et âgée de moins de 35 ans [28].

3.1.2. Ponction de chambre antérieure

En fonction du contexte clinique, les analyses seront envoyées dans différents laboratoires pour analyses virologiques (*polymerase chain reaction* [PCR] des herpès virus [HSV1-2, CMV, EBV, VZV] et du virus de la rubéole), bactériologiques (hémocultures pédiatriques, PCR universelle pan-bactérienne [ARN 16S]), mycologiques, parasitologiques (recherche d'anticorps et PCR fongiques ou *Toxoplasma gondii*) et biochimiques (avec dosage des interleukines 10 et 6).

Harper et al. [29] ont évalué l'apport de la PCR (herpès virus, toxoplasmose et *human T-cell lymphotropic virus 1*) sur prélèvement d'humeur aqueuse (HA) chez 133 patients présentant une chorioretinite suspectée d'origine infectieuse. La sensibilité et la spécificité de la PCR ont été respectivement de 82 % et 100 %, avec 0 % de faux positif et 14 % de faux négatif [29]. Chronopoulos et al. [30] ont récemment rapporté un taux de positivité de 50 % des PCR à visée infectieuse chez 45 patients porteurs d'uvéites suspectées infectieuses. Chez les patients porteurs d'uvéite antérieure (UA), 53 % des patients ont eu une PCR virale positive. Chez les patients porteurs d'uvéite postérieure (UP), 25 % des patients ont eu une PCR toxoplasmose positive et 20 % une PCR virale positive. Selon deux études [30,31], les analyses menées sur l'HA ont permis une modification thérapeutique pour 13 à 38 % des patients. Ce pourcentage dépend pour une grande part des critères de sélection des patients.

Dans le cadre des uvéites herpétiques, il n'existe pas de consensus sur la supériorité du coefficient de Goldmann-Witmer (GWC) [32] (sensibilité comprise entre 47 et 85 %) ou de la PCR (90 %) [33].

Pour la toxoplasmose ou la toxocarose, l'analyse est habituellement réalisée dans l'HA avec le calcul du GWC et/ou la réalisation d'un *western blot* (WB) à la recherche d'une synthèse intraoculaire d'anticorps spécifiques. Ce coefficient correspond au rapport IgG anti-parasitaires/IgG totales dans l'HA sur le rapport IgG anti-parasitaires/IgG totales dans le sang. Un rapport supérieur à 3 est fortement évocateur d'une synthèse locale d'anticorps anti-*T. gondii* traduisant une infection intraoculaire [34]. La sensibilité actuelle de la méthode dans le diagnostic de la toxoplasmose est estimée à 70–80 % et sa spécificité est proche de 100 % [35,36]. Étant donné

la survenue de faux-négatifs dans les 3 à 4 premières semaines suivant le début de la maladie, il est recommandé de réaliser la ponction de chambre antérieure à partir d'un mois après le début des signes fonctionnels. La sensibilité de la PCR à la recherche de l'ADN de *T. gondii* varie entre 31 % et 46 % [36–38]. La combinaison des 3 techniques (GWC + WB + PCR) aboutissait à une sensibilité de 97 % [36].

La sensibilité de la PCR *M. tuberculosis* (MTB) varie de 33 % à 77 % [39,40,45]. Cette sensibilité diagnostique dépend de l'atteinte uvéitique : 33 % dans les vascularites rétiniques [41], 66 % dans les pan-uvéites granulomateuses [41], 54 % dans les choroïdites serpiginieuses multifocales [42] et 57 % dans les lésions chorioretiniennes suspectes d'origine tuberculeuse [43].

Dans le cadre de la prise en charge de 1321 patients atteints d'uvéite antérieure, intermédiaire, postérieure ou pan-uvéite [44],

la PCR universelle ARN 16S était positive dans 3 cas pour *Bartonella* (0,2 %), 3 cas pour *Coxiella* (0,2 %) et 10 cas pour *T. whipplei* (0,7 %). L'indication de PCR universelle ou de PCR spécifiques (coûteuses) doit ainsi être discutée en seconde intention.

En cas de suspicion de lymphomes vitro-rétiniens ou intraoculaires primitifs (LIOP), les concentrations d'interleukine 10 et 6 (méthode Elisa) peuvent être évaluées dans l'HA et le vitré. Des taux élevés d'IL-10 et un rapport IL-10/IL-6 supérieur à 1 sont en faveur d'un LIOP [45,46]. Un taux d'IL-10 compris entre 50 à 150 pg/mL dans l'HA est fortement évocateur de LIOP [46,47]. Le profil cytokinique était identique pour les LIOP et les lymphomes oculo-cérébraux [48]. À l'inverse, les taux de cytokines sont peu élevés dans les lymphomes à cellules T [49]. De même, il n'existe pas de test, sur prélèvement d'HA, utile pour le diagnostic des lymphomes uvéaux qui ne sont pas associés à une augmentation des cytokines intraoculaires.

3.1.3. Vitrectomie diagnostique

C'est la technique de référence pour le diagnostic des lymphomes intraoculaires. La sensibilité diagnostique de l'analyse cytologique dans le cadre du LIOP est comprise entre 31 % et 95 % [50–52]. L'immunophénotypage par cytométrie de flux est une méthode diagnostique utile en complément de l'analyse cytologique. La majorité des LIOP sont des lymphomes monoclonaux à grandes cellules B exprimant le CD19, le CD20 et le CD22, et les chaînes légères kappa et lambda d'immunoglobulines [53]. Des marqueurs des lymphocytes des centres germinatifs tels que BCL6 ou CD10 peuvent être également utiles [54]. Dans la littérature, l'immunomarquage pour le CD22 et le CD20 ont une sensibilité respective de 50 % et 33 % et une spécificité de 94 % et 89 % [55]. L'identification de cellules lymphomateuses dans le LCR ou dans le vitré chez un patient ayant des signes IRM de lymphome cérébral peut permettre d'éviter une biopsie stéréotaxique cérébrale [56].

L'étude du réarrangement des chaînes légères d'immunoglobulines par PCR est le marqueur le plus sensible de monoclonalité (64 à 80 %) [57,58].

Le dosage des cytokines dans le vitré pur ou dilué, peut orienter vers un LIOP. Une valeur seuil de positivité d'IL-10 entre 150 et 400 pg/mL dans le vitré pur était associée à une sensibilité de 80 % et une spécificité de 99 % [46]. Dans le vitré dilué, une valeur seuil de 50 pg/mL d'IL-10 était associée à une sensibilité de 89 % et une spécificité de 93 %. Un rapport IL-10/IL-6 supérieur à 1 chez les patients suspects de LIOP est associé à une sensibilité comprise entre 74 % et 92 % et une spécificité comprise entre 75 % et 100 % selon les séries [58–60]. La valeur prédictive positive est estimée à 100 % et la valeur prédictive négative à 71 % [59].

Le prélèvement vitréen avec analyse microbiologique est également utile pour le diagnostic des uvéites infectieuses, avec une sensibilité et une spécificité respectives de l'analyse par PCR de 78 % et de 93 %. La combinaison des analyses par PCR sur prélèvements d'HA et de vitré était associée à une sensibilité et spécificité respectivement de 81 % et de 97 %, plus élevée chez les patients immunodéprimés [29]. Le diagnostic de la maladie de Whipple bénéficie de la PCR spécifique ainsi que l'analyse cytologique sur prélèvement vitréen avec une PCR [61].

3.1.4. Biopsie rétinio-choroïdienne

D'autres méthodes de prélèvements sont accessibles en cas d'échec des méthodes précédentes pour le diagnostic de LIOP [62,63]. La biopsie rétinio-choroïdienne transvitréenne, réalisée par vitrectomie à trois voies consiste en une rétinotomie au sein d'une zone lésée puis une aspiration par le vitrectome connecté à une seringue ou une aiguille de 27 Gauge. Enfin, la biopsie trans-sclérale choroïdienne, de réalisation plus délicate, est utilisée en cas d'échec des autres méthodes de prélèvements. Outre le LIOP, ces techniques permettent de rectifier un

diagnostic d'origine infectieuse (toxoplasmose, tuberculose, etc.), de cancers non hématologiques (mélanome, carcinome) ou d'autres hémopathies lymphoïdes (lymphome du MALT, lymphome lymphoblastique) [64–67].

3.2. Examens complémentaires sanguins

3.2.1. Bilan biologique standard

Dans l'étude de Le Scanff et al. [68], un bilan biologique standard était réalisé chez 80 % des patients présentant une uvéite d'étiologie indéterminée mais l'ionogramme sanguin, le bilan phosphocalcique, le bilan hépatique et le bilan de coagulation étaient exceptionnellement utiles au diagnostic. Au contraire, l'élévation de la C-réactive protéine (CRP) et de la VS était contributive pour le diagnostic étiologique dans 10 % et 4 % des cas, respectivement, résultats corroborés par l'étude de Bouillet et al. [69]. Une lymphopénie (inférieure à 1 Giga/L) est prédictive du diagnostic de sarcoïdose chez 31 % des patients [70].

3.2.2. Enzyme de conversion de l'angiotensine et lysozyme

Les élévations de l'ECA et du lysozyme ont un intérêt pour le diagnostic présomptif d'uvéite sarcoïdienne. Selon les études, la sensibilité varie entre 58 et 84 % pour l'ECA et entre 60 et 78 % pour le lysozyme, et la spécificité entre 83 et 95 % pour l'ECA et 76 et 95 % pour le lysozyme [71]. L'ECA a une spécificité moindre chez les patients les plus jeunes tandis qu'un traitement par inhibiteur de l'enzyme de conversion rend son dosage ininterprétable. Le lysozyme peut être élevé, notamment au cours des uvéites infectieuses [72]. Des études ont montré l'intérêt de combiner un dosage de l'ECA ou du lysozyme sérique avec la radiographie pulmonaire ou le scanner thoracique pour le diagnostic des uvéites sarcoïdiennes [73,74]. Une élévation de ces marqueurs sériques et/ou la présence des adénopathies médiastinales étaient observées chez tous les patients ayant une sarcoïdose histologiquement prouvée [73]. Gundlach et al. [75] ont récemment montré, en comparaison de l'ECA, la meilleure sensibilité (98 % vs 22 %) et une spécificité proche (94 % vs 99,5 %) du dosage sérique du récepteur soluble de l'interleukine-2 qui est un marqueur d'activation des lymphocytes T, pour le diagnostic de sarcoïdose oculaire. Cet examen ne fait pas partie de la nomenclature des examens biologiques couramment réalisés en France.

À partir d'une étude rétrospective incluant 300 patients atteints d'uvéites, Hadjadj et al. ont récemment montré que l'existence d'œufs de fourmis ou d'une choroïdite multifocale, d'une lymphopénie ou d'une élévation de l'ECA était associée au diagnostic de sarcoïdose oculaire (définie par l'International Workshop on Ocular Sarcoidosis [76]), en fonction de la présence de ces paramètres, dans : 4 % des cas (0 paramètre), 12 % des cas (1 paramètre), 57 % des cas (2 paramètres) et 100 % des cas (3 paramètres) [77].

3.2.3. Intradermoréaction (IDR) à la tuberculine et tests IFN- μ release assay (IGRA)

Le diagnostic de certitude d'une uvéite tuberculeuse, qui est établi par la mise en évidence de la présence de *M. tuberculosis* dans l'œil (culture, PCR ou biopsie), est exceptionnellement obtenu dans les pays de faible endémie. En l'absence de preuve directe, le diagnostic est présomptif et établi a posteriori à partir d'un faisceau d'arguments cliniques, radiologiques et biologiques, l'exclusion des diagnostics différentiels et la réponse au traitement antituberculeux [78]. Le diagnostic s'appuie sur :

- l'imagerie pulmonaire, qui est significativement différente, selon les caractéristiques épidémiologiques de la région étudiée. En zone de forte endémie pour la tuberculose, la radiographie est souvent anormale (76 % des cas) [79]. A contrario, les anomalies

radiologiques sont rarement observées en zone de faible endémie (14 %) [80] ;

- l'intradermoréaction (IDR) à la tuberculine qui garde toute sa place dans les pays où la vaccination par le BCG n'est pas pratiquée, avec une sensibilité et une spécificité pour le diagnostic d'uvéites tuberculeuses, respectivement, de 92 % à 95 % et de 72 % à 90 % [79,81]. En France, où la vaccination par le BCG était obligatoire jusqu'en 2013, l'IDR demeure pertinente en cas de résultat phlycténulaire (ce qui incite à traiter), d'anergie tuberculinique (orientant alors vers une sarcoïdose) et chez les patients venant de pays à forte endémie ;
- les tests IGRA dont plusieurs sont disponibles (Quantiféron TB Gold®, Quantiféron TB gold in-tube®, Quantiplus® et Elispot®) ont été évalués en comparaison à l'IDR dans plusieurs études. Leur utilisation est proposée en association avec l'IDR : la valeur prédictive négative du couple IGRA/IDR varie de 79 % à 84 % [81,82]. Une étude récente a montré que cette stratégie est la plus efficace en termes de coût-efficacité en comparaison de leur utilisation isolée ou successive [83]. Les discordances observées entre IGRA et IDR varient de 25 % [83] à 49 % [82]. Une situation fréquente et qui prête à discussion, concerne les patients aux antécédents de tuberculose traitée et dont la positivité du test IGRA n'apporte aucun élément d'orientation étiologique [84,85]. La choroïdite serpiginieuse et les vascularites rétinienues sont les tableaux les plus fréquemment associés à un test IGRA positif [79,86]. La proportion de test IGRA positif, parmi les patients vus pour bilan étiologique d'une uvéite, est significativement plus élevée que dans la population générale et estimée dans deux études à 23 % [86] et 45 % [85]. Cette forte proportion de tests positifs peut suggérer une sous-estimation des uvéites tuberculeuses ou l'existence d'une plus grande proportion de faux positifs, dans cette population [86,87]. Dans cette situation, l'IDR est toujours utile, en particulier chez les patients ayant une sarcoïdose. Pour les tests Quantiféron, le seuil de 1 UI/mL paraît le plus discriminant pour le diagnostic d'uvéite tuberculeuse présumée [85,88], seuil qui concerne 90 % des patients atteints d'uvéite présumée tuberculeuse en zone de forte endémie [89]. La contribution des tests IGRA varie selon l'épidémiologie locale : en zone de forte endémie, la sensibilité du test Quantiféron pour le diagnostic d'uvéite tuberculeuse varie de 77 % à 93 % [79,81,89] et est supérieure à celle de l'Elispot (T-SPOT.TB) [82]. Ce dernier était même moins sensible que l'IDR (53 % vs 70 %, respectivement) [90], mais gardait une meilleure valeur prédictive positive que l'IDR (88 % vs 76 %). En zone de faible endémie pour la tuberculose, plusieurs études rétrospectives et une étude cas témoin évaluant l'Elispot (T-SPOT.TB) ont montré une sensibilité de l'ordre de 80 à 94 % et une spécificité de 85 % pour le diagnostic d'uvéite tuberculeuse [91]. Étant donné sa meilleure spécificité, nous préconisons la réalisation d'un Elispot en cas d'IDR positive [92]. Étant donné l'absence d'effet de l'IDR sur la positivité d'un test Elispot, ce dernier test peut être réalisé si le test IDR est positif uniquement (ce test évitant d'ailleurs d'aller plus loin dans le bilan de tuberculose pour des patients avec IDR positive et Elispot négatif, soit 30 % des patients avec IDR positive) [92].

3.2.4. Bilan immunologique

À partir d'une revue de la littérature, la prévalence du lupus au cours des uvéites est de 0,47 % et la valeur prédictive positive des anticorps antinucléaires pour le diagnostic est inférieure à 3 % [93]. D'autres études ont confirmé que le bilan immunologique était exceptionnellement utile pour le diagnostic étiologique d'une uvéite [68,69]. Ainsi, la recherche des anticorps antinucléaires doit être limitée aux uvéites de l'enfant suspectes d'arthrite juvénile idiopathique (uvéite antérieure, non granulomateuse, synéchiante,

hypertensive, insidieuse à œil blanc) ou en cas de polyarthrite périphérique.

3.2.5. Sérologies

Peu d'études ont évalué la rentabilité des sérologies dans le cadre d'une uvéite sans orientation diagnostique. Dans l'étude de Le Scannff et al. [68], les sérologies virales, bactériennes, et parasitaires ne contribuaient jamais au diagnostic étiologique des uvéites. Il n'existe aucun intérêt à la réalisation systématique de la sérologie de la maladie de Lyme au cours des uvéites (3 à 8 % de séropositivité et faible valeur prédictive : 0 à 1 % de diagnostic retenu sur l'ensemble des populations étudiées, souvent dans des uvéites corticorésistantes) [94]. Dans notre expérience incluant 430 uvéites, la sérologie était positive dans 34 cas (7,9 %), soit une prévalence proche de la population générale en France [95]. Au final, le diagnostic d'uvéite associée à la maladie de Lyme a été retenu chez 7 patients, en l'absence d'autre étiologie et après une réponse à une antibiothérapie seule. Cinq fois sur sept, il existait une exposition et des manifestations extra-ophtalmologiques et dans tous les cas, une corticorésistance.

Dans une étude sérologique, Drancourt et al. [44] ont rapporté une prévalence d'infections à germes à croissance lente de 6 % parmi une série de 1321 patients présentant une uvéite antérieure (46 %), intermédiaire (22 %), postérieure (21 %) ou pan-uvéite (6 %). Les sérologies sanguines étaient considérées respectivement contributives pour : *Bartonella* (1,4 %), *Borrelia burgdorferi* (0,8 %), *Chlamydia trachomatis* (0,8 %), *Coxiella burnetii* (0,7 %), *Leptospira* (0,15 %) et *Rickettsia* (0,6 %).

En raison des conséquences thérapeutiques, la sérologie syphilitique est la seule sérologie à réaliser devant une uvéite quel que soit le type anatomoclinique. La sérologie toxoplasmose est utile en cas de présence d'un foyer chorioretinien et les sérologies HSV, VZV, CMV sont utiles dans la prise en charge des uvéites antérieures ou les rétinites, avant prélèvements oculaires.

3.2.6. Groupage HLA

Seule la détermination du groupage HLA B27 a un intérêt pour les uvéites antérieures aiguës non granulomateuses auxquelles cet antigène d'histocompatibilité est associé dans la moitié des cas. Huit à 10 % des caucasiens sont porteurs de l'antigène HLA B27 [96,97]. Un diagnostic de spondyloarthrite est établi chez 21 à 40 % des patients qui présentent une uvéite antérieure aiguë [98,99]. Cet examen ne doit pas être proposé pour les uvéites intermédiaires et postérieures [100]. Au cours des uvéites antérieures, la présence de douleurs rachidiennes insidieuses, de préférence inflammatoires, doit conduire à la détermination du statut HLA B27 et un bilan radiologique : radiographies voire IRM du rachis et des sacro-iliaques [101]. L'IRM peut montrer des lésions inflammatoires actives (œdème sous-chondral) et des remaniements structuraux (érosions osseuses, sclérose, infiltration graisseuse) [102]. Haroon et al. [98] ont évalué dans deux cohortes de 101 et 72 patients, l'intérêt d'un algorithme diagnostique (Dublin Uveitis Evaluation Tool [DUET]) pour déterminer quel patient, présentant une uvéite antérieure aiguë, devrait être référé à un rhumatologue. Cet algorithme propose d'adresser à un rhumatologue, les patients âgés de moins de 45 ans présentant des lombalgies évoluant depuis plus de 3 mois ou des arthralgies s'ils :

- sont porteurs du HLA B27 ;
- présentent un psoriasis.

La sensibilité de l'algorithme pour le diagnostic de spondyloarthrite est de 96 %, la spécificité de 97 % tandis que les rapports de vraisemblance positifs et négatifs sont respectivement de 41,5 et 0,03.

La détermination du groupage HLA B51 présents chez 60 % des patients ayant un diagnostic de maladie de Behçet et 20 % des individus de la population générale n'a aucune valeur diagnostique [103].

Le groupage HLA A29, présent chez 98 à 100 % des rétinoparchoïdopathies de Birdshot [104] a un intérêt pour sa valeur prédictive négative. À l'inverse, sa valeur prédictive positive au cours des uvéites postérieures est faible car présents chez 5 à 7 % de la population générale. Dans notre expérience sa détermination peut orienter le diagnostic étiologique dans les cas de présentation atypique de la maladie et permet de rechercher des diagnostics différentiels en cas de négativité (dont la sarcoïdose).

3.3. Examens radiologiques

Les radiographies sinusiennes, l'orthopantomogramme et les examens d'imagerie du rachis et des sacro-iliaques n'ont aucun intérêt en l'absence de point d'appel clinique. La radiographie pulmonaire peut être utile au diagnostic en montrant des adénopathies hilaires et une atteinte parenchymateuse pulmonaire évocatrices de sarcoïdose, ou des séquelles de tuberculose. Nous détaillons la place du scanner thoracique et de l'IRM cérébrale.

3.3.1. Scanner thoracique

La sensibilité de la radiographie standard varie de 41 à 69 % pour les sarcoïdoses pulmonaires histologiquement prouvées contrastant avec une sensibilité de 91 à 100 % pour le scanner thoracique [73,74,105,106]. Le scanner thoracique est notamment intéressant chez les patients de plus de 50 ou 60 ans chez lesquels la radiographie conventionnelle est prise en défaut dans la moitié des cas [73,106,107]. Le scanner thoracique est considéré comme évocateur de sarcoïdose s'il montre des adénopathies hilaires et/ou médiastinales bilatérales définies par un diamètre de petit axe supérieur à 1 cm, des micronodules pulmonaires de distribution périlymphatique ou d'autres anomalies parenchymateuses [108]. L'existence d'une lymphopénie, d'une élévation de l'ECA, d'œufs de fourmis ou d'une choroïdite multifocale (au fond d'œil) est associée à ces constatations [77]. Le scanner thoracique peut également montrer des séquelles de tuberculose pulmonaire sous la forme, notamment, de remaniements cicatriciels des apex, de calcifications pleurale/parenchymateuse ou d'adénopathie hilaire unilatérale calcifiée [109,110]. Dans une série rétrospective de 300 patients, 6 % des patients avaient des signes évocateurs de tuberculose latente sur le scanner thoracique [77]. Dans une autre série prospective de 108 patients évalués pour le test IGRA Elis-pot [92], le scanner thoracique suggérait une atteinte aiguë ou ancienne de tuberculose uniquement chez 3 % des patients suspects d'atteinte oculaire tuberculeuse.

3.3.2. IRM cérébrale

Très peu d'études ont évalué l'intérêt de la réalisation systématique de cet examen [77,111]. Hadjadj et al. [77] rapportent que seulement 3 des 15 patients qui avaient une IRM cérébrale anormale parmi les 168 patients qui ont bénéficié de cette investigation présentaient des signes neurologiques. Plusieurs études ont montré une prévalence de sclérose en plaques (SEP) variant de 7 à 30 % chez les patients affectés d'une uvéite intermédiaire, ce qui a conduit les auteurs à proposer une IRM cérébrale systématique chez ces patients [19]. Dans notre expérience, la grande majorité des patients qui présentent une uvéite révélatrice d'une pathologie démyélinisante du SNC ont une histoire familiale, personnelle ou des signes neurologiques évocateurs [112]. Pour Petrushkin et al. [113] cet examen ne doit pas être proposé en l'absence d'histoire ou de signes cliniques évocateurs de SEP, en l'absence de conséquence pronostique et thérapeutique. Ces mêmes auteurs recommandent cependant la réalisation d'une IRM cérébrale, avant la prescrip-

tion d'un anticorps monoclonal anti-TNF α , compte tenu du risque d'aggravation d'une pathologie démyélinisante [114]. Wafefield et al. [115] recommandent pour les mêmes raisons la pratique d'une IRM cérébrale avant l'utilisation des anti-TNF α et des anti-IL6 chez les patients ayant une uvéite intermédiaire. Une IRM cérébrale est généralement proposée en présence de signes neurologiques évocateurs d'une atteinte du système nerveux central, de suspicion de LPOC (avec des séquences T1 avant et après injection de produit de contraste) ou d'œdème papillaire bilatéral (c.-à-d. recherche d'une thrombophlébite cérébrale au cours d'une maladie de Behçet). Une IRM médullaire sera réalisée en cas de suspicion de sclérose en plaques (SEP) et devant des signes de localisation neurologique (signe de Lhermitte, claudication intermittente indolore, etc.).

3.4. Examens invasifs

3.4.1. Biopsie des glandes salivaires accessoires (BGSA)

Deux études ont récemment rapporté l'intérêt de la BGSA pour le diagnostic histologique de sarcoïdose chez des patients présentant une uvéite [116,117]. Le taux de positivité était respectivement dans ces séries de 5,2 % et 3 %. La sensibilité de la BGSA chez les patients ayant une sarcoïdose prouvée était de 18 % et 41 %, respectivement. La restriction de cet examen aux patients ayant une imagerie thoracique anormale, une ECA élevée ou une uvéite granulomateuse pourrait permettre d'augmenter la sensibilité sans modifier la spécificité de cet examen. Sa positivité n'exclut pas une tuberculose [118].

3.4.2. Fibroscopie bronchique et lavage broncho-alvéolaire

Plusieurs études ont rapporté l'intérêt du lavage broncho-alvéolaire (LBA) pour le diagnostic d'uvéite sarcoïdique [119]. Le LBA est considéré comme contributif lorsqu'il existe une lymphocytose alvéolaire > 15 % prédominant sur les CD4 (ratio CD4/CD8 > 3,5). La sensibilité du LBA est estimée à 63 % chez les patients ayant une uvéite au cours d'une sarcoïdose histologiquement prouvée tandis que la spécificité est de 75 % [105]. Une alvéolite lymphocytaire prédominant sur les CD4 peut être mise en évidence y compris en l'absence d'anomalie radiologique [77,119] mais la biopsie bronchique n'est jamais positive dans cette dernière situation.

La rentabilité des biopsies bronchiques varie de 42 à 61 % pour les stades 0 radiologique et de 43 à 84 % pour les stades I [120–122]. La cytoponction des adénopathies médiastinales échoguidée par voie endo-bronchique (EBUS) ou endo-œsophagienne peut permettre de surseoir à la médiastinoscopie [71]. Ces méthodes qui ont montré leur innocuité sont à l'origine d'un gain diagnostique de 22,5 à 41,4 % chez des patients suspects de sarcoïdose par rapport aux biopsies bronchiques conventionnelles.

Une fibroscopie bronchique couplée à une analyse microbiologique avec recherche de mycobactéries (examen direct, culture) sera proposée en cas de suspicion de tuberculose pulmonaire et de l'absence de bacilles acido-alcool-résistants à la coloration de Ziehl sur les crachats ou le tubage gastrique.

3.4.3. Ponction lombaire

Il n'existe pas d'étude évaluant la rentabilité de l'analyse du liquide céphalorachidien (LCR). Une synthèse intrathécale d'immunoglobulines peut être mise en évidence chez des patients ayant une uvéite intermédiaire idiopathique en l'absence de signes inflammatoires sur l'IRM cérébrale et médullaire [123]. Hadjadj et al. [77] rapportent un LCR anormal chez 14 % des 132 patients chez qui cet examen a été réalisé sans rapporter les indications ou l'apport diagnostique de cet examen [77]. Seule une IRM anormale était associée à la positivité de l'examen considéré comme contributif pour le diagnostic de SEP ($n = 5$), sarcoïdose ($n = 4$), mala-

die de Behçet ($n = 2$), maladie de Vogt-Koyanagi-Harada ($n = 2$) et lymphome ($n = 1$).

Notre groupe propose la réalisation d'une ponction lombaire dans les situations suivantes [124] :

- suspicion d'uvéoméningite, en particulier maladie de Vogt-Koyanagi-Harada (cytochimie) [125] ;
- œdème papillaire bilatéral (après imagerie cérébrale) (recherche d'une méningite et d'une élévation de la pression de sortie du LCR) ;
- suspicion de SEP (recherche d'une synthèse intrathécale d'immunoglobulines) ;
- suspicion de LPOC (cytologie, immunophénotypage et dosage des interleukines 6 et 10) [75] ;
- uvéite syphilitique avec atteinte du segment postérieur ou neuro-ophtalmologique (cytochimie et sérologie) ; l'indication est ici débattue, en l'absence de conséquences thérapeutiques, mais retenue par plusieurs auteurs [126,127] ;
- suspicion de neuro-Lyme (cytochimie et sérologie).

3.5. Tomographie par émission de positons

Chez les patients présentant une uvéite inexpliquée ou d'allure sarcoïdique, le ^{18}F Fluoro-déoxyglucose couplée au scanner (^{18}F FDG-PET-TDM) peut mettre en évidence des fixations suggestives de sarcoïdose (en particulier ganglionnaires) et guider les biopsies. Dans une étude monocentrique de 54 patients porteurs d'une uvéite chronique d'allure sarcoïdique, 31 % des patients avaient une fixation de ganglions médiastinaux, compatibles avec une sarcoïdose, parmi lesquels 60 % avaient un scanner thoracique normal [128]. La rentabilité était supérieure chez les patients les plus âgés (> 56 ans), en cas de synéchies postérieures et d'adénopathies médiastinales sur le scanner. L'intérêt de la cytoponction médiastinale chez les patients présentant des fixations sur la ^{18}F FDG-PET-TDM n'est pas démontré.

4. Les leçons de l'étude ULISSE

Cet essai récent, multicentrique, randomisé par grappes, a évalué une stratégie standardisée de prise en charge diagnostique des uvéites, en comparaison d'une stratégie libre [14]. Étaient exclues les uvéites dont l'étiologie était établie par le seul examen ophtalmologique, les uvéites sévères avec vascularite rétinienne, les enfants et les patients infectés par le VIH. Dans le bras standardisé, la démarche diagnostique était conduite dès la deuxième visite par un médecin interniste. En l'absence d'éléments d'orientation clinique, des examens complémentaires de 1^{re} puis de 2^e intention déterminés par le type anatomoclinique de l'uvéite étaient proposés (Tableau 3). Cette stratégie standardisée était inspirée de la démarche diagnostique proposée par Harper et al. en 2002 [19] et intégrait les conclusions d'études plus récentes ou les avis d'experts, qui, à titre d'exemple suggèrent une sous-estimation des cas de sarcoïdose. Au terme de ces examens et en l'absence de diagnostic, des examens « libres » pouvaient être prescrits par les investigateurs ophtalmologistes et internistes.

Neuf cent-trois patients ont été inclus et randomisés. Après exclusion des sorties d'études et déviations majeures, 676 patients ont été analysés : 303 dans le bras stratégie standardisée et 373 dans le bras stratégie libre. Il y avait 184 femmes dans le groupe standardisé et 181 femmes dans le groupe libre (60,7 % et 48,5 %, $p = 0,002$). Les uvéites étaient majoritairement aiguës (69,6 % et 60,7 % respectivement, $p = 0,0118$). La distribution anatomique était la suivante : uvéite antérieure (72,3 % et 60,8 %, $p = 0,0017$), pan-uvéite (15,2 % et 15,3 %, $p = \text{NS}$), uvéite postérieure (8,2 % et 17,8 %, $p = 0,0004$) et uvéite intermédiaire (12,3 % et 11,7 %, $p = \text{NS}$). Un diagnostic

Tableau 3

Bilan paraclinique selon le type anatomoclinique de l'uvéite.

Type d'uvéite	Bilan paraclinique
Toute uvéite	NFP, CRP IDR tuberculine (10 unités) Radiographie pulmonaire de face VDRL-TPHA
Uvéite antérieure aiguë (non granulomateuse)	Groupage HLA B27 Imagerie des sacro-iliaques si douleurs rachidiennes insidieuses
Uvéite antérieure aiguë granulomateuse unilatérale inexpliquée	Ponction chambre antérieure (virus du groupe herpès)
Uvéite chronique	Enzyme de conversion angiotensine Quantiféron® TDM thoracique IRM cérébrale
Uvéite du segment postérieur (> 40 ans) ^a Œdème papillaire bilatéral ^a	IRM cérébrale Analyse du liquide céphalorachidien (avec prise de pression du LCR)
Uvéite intermédiaire (> 40 ans) ^a	Ponction chambre antérieure (PCR des herpès virus, PCR ARN 16S, <i>Bartonella</i> , <i>T. Whipplei</i> , <i>Leptospira</i> , toxoplasmose, IL-10/IL6)
Uvéite corticodépendante ^a	Ponction chambre antérieure et/ou vitrectomie (protocole lymphome)

^a Si l'uvéite demeure inexpliquée après la réalisation des examens précédents.

étiologique a pu être établi chez 152 patients dans le groupe standardisé, et parmi eux chez deux patients pour lesquels un diagnostic était porté grâce à des examens libres. La démarche standardisée aboutissait ainsi à un diagnostic chez 150 (49,5 %) patients contre 203 (54,4 %) pour la stratégie libre ($p = 0,20$) alors qu'environ deux fois moins d'examen complémentaires étaient réalisés dans le bras standardisé ($n = 2609$ vs $n = 5371$, $p < 0,0001$). Cinq cadres pathologiques rendaient compte de 70 % des diagnostics : les uvéites associées au groupage HLA B27 (22,4 % et 21,7 %), les spondyloarthrites (15,8 % et 7,4 %), la sarcoïdose (15,1 % et 20,2 %), la tuberculose (10,5 % et 10,8 %) et les herpès virus (5,9 % et 9,8 %). Les examens complémentaires invasifs (ponction lombaire, fibroscopie bronchique) proposés pour les uvéites chroniques avec atteinte du segment postérieur ou granulomateuses n'ont que rarement été réalisés, en raison du faible nombre de patients concernés et de la réticence des cliniciens, ils n'étaient jamais rentables. Dans le groupe standardisé, la performance des étapes diagnostiques était la suivante : première étape 75,7 % ($n = 119$), deuxième étape 21,3 % ($n = 29$), et troisième étape 1,5 % ($n = 2$).

Au total, l'étude ULISSE montre qu'environ la moitié des patients avec une uvéite ont un diagnostic étiologique établi à 6 mois dans les deux groupes, sachant qu'environ deux fois moins d'examen sont réalisés dans le groupe standardisé. Elle montre, l'absence d'intérêt des examens libres pour le diagnostic étiologique des uvéites.

5. Bilan proposé

À partir de l'analyse de la littérature et des résultats de l'étude ULISSE, nous proposons un bilan étiologique selon les caractéristiques de l'uvéite (Tableau 3). Sont exclues de ces recommandations les uvéites de l'enfant, de l'immunodéprimé, les vascularites rétinienne sévères et les entités ophtalmologiques dont le diagnostic repose sur l'examen ophtalmologique. La fréquence de la tuberculose oculaire présumée > 5 % des uvéites dans l'étude ULISSE nous paraît justifier le recours aux tests mesurant in vitro la production d'interféron gamma par les lymphocytes T pour les uvéites chroniques. Dans notre expérience, l'IRM cérébrale ou médullaire est exceptionnellement contributive pour le diagnostic de SEP chez les patients dont l'interrogatoire ou l'examen neurologique n'apportent pas d'argument en faveur d'une atteinte du système

Tableau 4

Examens complémentaires proposés selon la présentation ophtalmologique, en cas d'uvéïte inexpliquée.

Examens	Indications
Biopsie des glandes salivaires accessoires	Adénopathies médiastinales
Analyse du liquide céphalorachidien	Enzyme conversion angiotensine élevée Suspicion lymphome, sclérose en plaques, maladie de Vogt-Koyanagi-Harada Signes neurologiques
PET scan	Uvéïte inexpliquée (d'allure sarcoïdique) : > 50 ans ; synéchies ; ganglions médiastinaux-hilaires juxta-centimétriques
Lavage broncho-alvéolaire	TDM thoracique anormale Uvéïte du segment postérieur chronique inexpliquée avec indication de traitement systémique

nerveux. Nous proposons donc de réserver cet examen aux patients de plus de 40 ans ayant une uvéïte inexpliquée, à la recherche de lésions cérébrales évocatrices d'un LPOC. Pour les mêmes raisons nous proposons une ponction de chambre antérieure avec dosage de l'interleukine 10 en cas d'uvéïte intermédiaire pour ce groupe de patients.

Au terme de ce bilan, en cas d'uvéïte inexpliquée, d'autres examens complémentaires, plus invasifs ou coûteux, peuvent être proposés en présence d'éléments d'orientation (Tableau 4).

6. Conclusions

La démarche diagnostique devant une uvéïte doit être adaptée aux données épidémiologiques et aux ressources des systèmes de santé. La sémiologie ophtalmologique déterminée par les ophtalmologistes et les données de l'examen clinique (anamnèse, examen physique) sont déterminantes. Une seule étude prospective a évalué la rentabilité d'une stratégie standardisée pour le diagnostic des uvéïtes. L'étude ULISSE a montré que le taux de diagnostic était comparable entre une stratégie standardisée et une stratégie libre, avec une très faible rentabilité des examens prescrits en l'absence d'éléments d'orientation et à l'inverse l'intérêt d'examen paracliniques simples.

Nous proposons une stratégie diagnostique fondée sur l'examen ophtalmologique et clinique, puis en l'absence d'orientation après cette première étape, la réalisation d'examens complémentaires guidés par le type anatomoclinique de l'uvéïte. La rentabilité des examens invasifs (ponction lombaire, lavage broncho-alvéolaire) et/ou des explorations les plus complexes (imagerie par résonance magnétique et imagerie nucléaire) reste à définir dans le cadre d'études prospectives. À l'avenir, les prélèvements endoculaires combinant des techniques microbiologiques de PCR multiplex et les dosages de cytokines ou de chimiokines [129] pourront, au quotidien, établir le diagnostic des uvéïtes infectieuses ou liées à des pathologies inflammatoires.

Déclaration de liens d'intérêts

P. Sève : Abbvie, Novartis (experts), GSK, LFB, SOBI, Abbvie, Pfizer (interventions), Actelion, Novartis, Abbvie (congrès) ; B. Bodaghi : Allergan, Abbvie, Santen et Grants (consultant), Bayer et Novartis (études) ; S. Trad, D. Bellocq, D. Sène, D. Saadoun déclarent ne pas avoir de liens d'intérêt ; J. Sellam : Roche, Chugai, Pfizer, BMS, MSD, Abbvie, Servier, Expanscience, Ménarini, Sandoz, Hospira, Medac, Meda, UCB ; P. Bielefeld : Abbvie, UCB ; G. Kaplanski : Abbvie, Roche ; M. Weber : Allergan, Abbvie ; P. Cacoub : Abbvie, Astra Zeneca, Bayer, Boehringer Ingelheim, Bristol Myer Squibb, Gilead, Glaxo Smith Kline, Janssen, Merck Sharp Dohme, Pfizer, Roche, Servier, et Vifor ; L. Kodjikian : Abbvie, Alcon, Allergan, Bayer, Novartis, Kryos, Roche, Théa.

Références

- [1] Prete M, Dammacco R, Fatone MC, Racanelli V. Autoimmune uveitis: clinical, pathogenetic, and therapeutic features. *Clin Exp Med* 2016;16:125–36.
- [2] Thorne JE, Suhler E, Skup M, Tari S, Macaulay D, Chao J, et al. Prevalence of noninfectious uveitis in the United States: a claims-based analysis. *JAMA Ophthalmol* 2016;134:1237–45.
- [3] Vadot E. Epidemiology of intermediate uveitis: a prospective study in Savoy. *Dev Ophthalmol* 1992;23:33–4.
- [4] Dick AD, Tundia N, Sorg R, Zhao C, Chao J, Joshi A, et al. Risk of ocular complications in patients with noninfectious intermediate uveitis, posterior uveitis, or panuveitis. *Ophthalmology* 2016;123:655–62.
- [5] Abad S, Sève P, Dhote R, Brézin A-P. Uveites et médecine interne : stratégies diagnostique et thérapeutique. *Rev Med Interne* 2009;30:492–500.
- [6] Luca C, Raffaella A, Sylvia M, Valentina M, Fabiana V, Marco C, et al. Changes in patterns of uveitis at a tertiary referral center in Northern Italy: analysis of 990 consecutive cases. *Int Ophthalmol* 2017. <http://dx.doi.org/10.1007/s10792-016-0434-x> [Epub ahead of print].
- [7] Bodaghi B, Cassoux N, Wechsler B, Hannouche D, Fardeau C, Papo T, et al. Chronic severe uveitis: etiology and visual outcome in 927 patients from a single center. *Medicine (Baltimore)* 2001;80:263–70.
- [8] Llorenç V, Mesquida M, Sainz de la Maza M, Keller J, Molins B, Espinosa G, et al. Epidemiology of uveitis in a Western urban multiethnic population. The challenge of globalization. *Acta Ophthalmol* 2015;93:561–7.
- [9] Barisani-Asenbauer T, Maca SM, Mejdoubi L, Emminger W, Machold K, Auer H. Uveitis – a rare disease often associated with systemic diseases and infections – a systematic review of 2619 patients. *Orphanet J Rare Dis* 2012;7:57.
- [10] Jakob E, Reuland MS, Mackensen F, Harsch N, Fleckenstein M, Lorenz H-M, et al. Uveitis subtypes in a German interdisciplinary uveitis center – analysis of 1916 patients. *J Rheumatol* 2009;36:127–36.
- [11] Jones NP. The Manchester Uveitis Clinic: the first 3000 patients – epidemiology and casemix. *Ocul Immunol Inflamm* 2015;23:118–26.
- [12] Grajewski RS, Caramoy A, Frank KF, Rubbert-Roth A, Fätkenheuer G, Kirchhof B, et al. Spectrum of uveitis in a German tertiary center: review of 474 consecutive patients. *Ocul Immunol Inflamm* 2015;11:1–7.
- [13] Jabs DA, Nussenblatt RB, Rosenbaum JT. Standardization of Uveitis Nomenclature (SUN) Working Group. Standardization of uveitis nomenclature for reporting clinical data. Results of the First International Workshop. *Am J Ophthalmol* 2005;140:509–16.
- [14] De Parisot A, Kodjikian L, Errera M-H, Sedira N, Heron E, Pérard L, et al. Randomized Controlled Trial Evaluating a Standardized Strategy for Uveitis Etiologic Diagnosis (ULISSE). *Am J Ophthalmol* 2017;178:176–85.
- [15] Kijlstra A. The value of laboratory testing in uveitis. *Eye (Lond)* 1990;4(Pt 5):732–6.
- [16] Smith JR, Rosenbaum JT. Management of uveitis: a rheumatologic perspective. *Arthritis Rheum* 2002;46:309–18.
- [17] McCluskey PJ, Towler HM, Lightman S. Management of chronic uveitis. *BMJ* 2000;320:555–8.
- [18] Selmi C. Diagnosis and classification of autoimmune uveitis. *Autoimmun Rev* 2014;13:591–4.
- [19] Harper S, Chorch L, Foster C. Diagnosis of uveitis. In: Foster CS, Vitale A, editors. *Diagnosis and treatment of uveitis*. Philadelphia: W.B. Saunders Company; 2002. p. 79–103.
- [20] Jabs DA, Busingye J. Approach to the diagnosis of the uveitis. *Am J Ophthalmol* 2013;156:228–36.
- [21] Manku H, McCluskey P. Diagnostic vitreous biopsy in patients with uveitis: a useful investigation? *Clin Exp Ophthalmol* 2005;33:604–10.
- [22] Rothova A, de Boer JH, Ten Dam-van Loon NH, Postma G, de Visser L, Zuurveen SJ, et al. Usefulness of aqueous humor analysis for the diagnosis of posterior uveitis. *Ophthalmology* 2008;115:306–11.
- [23] Stavrou A, Foster S. Sarcoidosis. In: Foster S, Vitale A, editors. *Diagnosis and treatment of uveitis*. Philadelphia: W.B. Saunders Company; 2002. p. 710–25.
- [24] Jabs DA, Johns CJ. Ocular involvement in chronic sarcoidosis. *Am J Ophthalmol* 1986;102:297–301.
- [25] Korkmaz Ekren P, Mogulkoc N, Toreyin ZN, Egrilmez S, Veral A, Akalin T, et al. Conjunctival biopsy as a first choice to confirm a diagnosis of sarcoidosis. *Sarcoidosis Vasc Diffuse Lung Dis* 2016;33:196–200.
- [26] Spaide RF, Ward DL. Conjunctival biopsy in the diagnosis of sarcoidosis. *Br J Ophthalmol* 1990;74:469–71.
- [27] Chung Y-M, Lin Y-C, Huang D-F, Hwang D-K, Ho DM. Conjunctival biopsy in sarcoidosis. *J Chin Med Assoc* 2006;69:472–7.
- [28] Hunter DG, Foster CS. Ocular manifestations of sarcoidosis. In: Albert DM, Jakobiec FA, editors. *Principles and practice of ophthalmology*. Philadelphia: Saunders; 1994. p. 443–50.
- [29] Harper TW, Miller D, Schiffman JC, Davis JL. Polymerase chain reaction analysis of aqueous and vitreous specimens in the diagnosis of posterior segment infectious uveitis. *Am J Ophthalmol* 2009;147:140–7 [e2].
- [30] Chronopoulos A, Roquelaure D, Souteyrand G, Seebach JD, Schutz JS, Thumann G. Aqueous humor polymerase chain reaction in uveitis – utility and safety. *BMC Ophthalmol* [Internet] 2016;16 [Cited 2017 May 9. Available from: <http://www.ncbi.nlm.nih.gov/pmc/articles/PMC5084402/>].
- [31] Anwar Z, Galor A, Albini TA, Miller D, Perez V, Davis JL. The diagnostic utility of anterior chamber paracentesis with polymerase chain reaction in anterior uveitis. *Am J Ophthalmol* 2013;155:781–6.

- [32] Errera M-H, Goldschmidt P, Batellier L, Degorge S, Héron E, Laroche L, et al. Findings in detection of Herpesviridae by polymerase chain reaction and intraocular antibody production in a case series of anterior uveitis. *Ocul Immunol Inflamm* 2013;21:61–8.
- [33] Wensing B, Relvas LM, Caspers LE, Valentincic NV, Stunf S, de Groot-Mijnes JDF, et al. Comparison of rubella virus- and herpes virus-associated anterior uveitis: clinical manifestations and visual prognosis. *Ophthalmology* 2011;118:1905–10.
- [34] Desmots G. Definitive serological diagnosis of ocular toxoplasmosis. *Arch Ophthalmol* 1966;76:839–51.
- [35] Kijlstra A, Luyendijk L, Baarsma GS, Rothova A, Schweitzer CM, Timmerman Z, et al. Aqueous humor analysis as a diagnostic tool in toxoplasma uveitis. *Int Ophthalmol* 1989;13:383–6.
- [36] Fekkar A, Bodaghi B, Touafek F, Le Hoang P, Mazier D, Paris L. Comparison of immunoblotting, calculation of the Goldmann-Witmer coefficient, and real-time PCR using aqueous humor samples for diagnosis of ocular toxoplasmosis. *J Clin Microbiol* 2008;46:1965–7.
- [37] Brézín AP, Ekwuagu CE, Silveira C, Thulliez P, Martins MC, Mahdi RM, et al. Analysis of aqueous humor in ocular toxoplasmosis. *N Engl J Med* 1991;324:699.
- [38] Bou G, Figueroa MS, Martí-Belda P, Navas E, Guerrero A. Value of PCR for detection of *Toxoplasma gondii* in aqueous humor and blood samples from immunocompetent patients with ocular toxoplasmosis. *J Clin Microbiol* 1999;37:3465–8.
- [39] Sharma K, Gupta V, Bansal R, Sharma A, Sharma M, Gupta A. Novel multi-targeted polymerase chain reaction for diagnosis of presumed tubercular uveitis. *J Ophthalmic Inflamm Infect* 2013;3:25.
- [40] Sharma K, Sharma A, Gupta A. Loop-mediated isothermal amplification for rapid diagnosis of tubercular uveitis – reply. *JAMA Ophthalmol* 2015;133:226.
- [41] Arora SK, Gupta V, Gupta A, Bamberg P, Kapoor GS, Sehgal S. Diagnostic efficacy of polymerase chain reaction in granulomatous uveitis. *Tuber Lung Dis* 1999;79:229–33.
- [42] Mohan N, Balne PK, Panda KG, Sharma S, Basu S. Polymerase chain reaction evaluation of infectious multifocal serpiginoid choroiditis. *Ocul Immunol Inflamm* 2014;22:384–90.
- [43] Biswas J, Kazi MS, Agarwal VA, Alam MS, Therese KL. Polymerase chain reaction for *Mycobacterium tuberculosis* DNA detection from ocular fluids in patients with various types of choroiditis in a referral eye center in India. *Indian J Ophthalmol* 2016;64:904–7.
- [44] Drancourt M, Berger P, Terrada C, Bodaghi B, Conrath J, Raoult D, et al. High prevalence of fastidious bacteria in 1520 cases of uveitis of unknown etiology. *Medicine (Baltimore)* 2008;87:167–76.
- [45] Whitcup SM, Stark-Vances V, Wittes RE, Solomon D, Podgor MJ, Nussenblatt RB, et al. Association of interleukin 10 in the vitreous and cerebrospinal fluid and primary central nervous system lymphoma. *Arch Ophthalmol* 1997;115:1157–60.
- [46] Cassoux N, Giron A, Bodaghi B, Tran THC, Baudet S, Davy F, et al. IL-10 measurement in aqueous humor for screening patients with suspicion of primary intraocular lymphoma. *Invest Ophthalmol Vis Sci* 2007;48:3253–9.
- [47] Merle-Béral H, Davi F, Cassoux N, Baudet S, Colin C, Gourdet T, et al. Biological diagnosis of primary intraocular lymphoma. *Br J Haematol* 2004;124:469–73.
- [48] Fisson S, Ouakrim H, Touitou V, Baudet S, Ben Abdelwahed R, Donnou S, et al. Cytokine profile in human eyes: contribution of a new cytokine combination for differential diagnosis between intraocular lymphoma or uveitis. *PLoS One* 2013;8:e52385.
- [49] Cassoux N, Merle-Béral H, Lehoang P, Herbort C, Chan CC. Interleukin-10 and intraocular-central nervous system lymphoma. *Ophthalmology* 2001;108:426–7.
- [50] Hoffman PM, McKelvie P, Hall AJ, Stawell RJ, Santamaria JD. Intraocular lymphoma: a series of 14 patients with clinicopathological features and treatment outcomes. *Eye (Lond)* 2003;17:513–21.
- [51] Coupland SE, Bechrakis NE, Anastassiou G, Foerster AMH, Heiligenhaus A, Pleyer U, et al. Evaluation of vitrectomy specimens and chorioretinal biopsies in the diagnosis of primary intraocular lymphoma in patients with Masquerade syndrome. *Graefes Arch Clin Exp Ophthalmol* 2003;241:860–70.
- [52] Davis JL, Viciano AL, Ruiz P. Diagnosis of intraocular lymphoma by flow cytometry. *Am J Ophthalmol* 1997;124:362–72.
- [53] Kodjikian L, Pérignon S, Sève P, Guesquière H. Lymphome intraoculaire. Rapport de la Société française d'ophtalmologie, Antoine Brezin. Issy-les-Moulineaux: Masson; 2010. p. 565–86.
- [54] Coupland SE, Loddenkemper C, Smith JR, Brazier RM, Charlotte F, Anagnostopoulos I, et al. Expression of immunoglobulin transcription factors in primary intraocular lymphoma and primary central nervous system lymphoma. *Invest Ophthalmol Vis Sci* 2005;46:3957–64.
- [55] Margolis R. Diagnostic vitrectomy for the diagnosis and management of posterior uveitis of unknown etiology. *Curr Opin Ophthalmol* 2008;19:218–24.
- [56] Hoang-Xuan K, Bessell E, Bromberg J, Hottinger AF, Preusser M, Rudà R, et al. Diagnosis and treatment of primary CNS lymphoma in immunocompetent patients: guidelines from the European Association for Neuro-Oncology. *Lancet Oncol* 2015;16:e322–32.
- [57] Baehring JM, Androudi S, Longtine JJ, Betensky RA, Sklar J, Foster CS, et al. Analysis of clonal immunoglobulin heavy chain rearrangements in ocular lymphoma. *Cancer* 2005;104:591–7.
- [58] Kimura K, Usui Y, Goto H, Japanese Intraocular Lymphoma Study Group. Clinical features and diagnostic significance of the intraocular fluid of 217 patients with intraocular lymphoma. *Jpn J Ophthalmol* 2012;56:383–9.
- [59] Sugita S, Takase H, Sugamoto Y, Arai A, Miura O, Mochizuki M. Diagnosis of intraocular lymphoma by polymerase chain reaction analysis and cytokine profiling of the vitreous fluid. *Jpn J Ophthalmol* 2009;53:209–14.
- [60] Wang Y, Shen D, Wang VM, Sen HN, Chan C-C. Molecular biomarkers for the diagnosis of primary vitreoretinal lymphoma. *Int J Mol Sci* 2011;12:5684–97.
- [61] Touitou V, Fenollar F, Cassoux N, Merle-Béral H, LeHoang P, Amoura Z, et al. Ocular Whipple's disease: therapeutic strategy and long-term follow-up. *Ophthalmology* 2012;119:1465–9.
- [62] Mudhar HS, Sheard R. Diagnostic cellular yield is superior with full pars plana vitrectomy compared with core vitreous biopsy. *Eye (Lond)* 2013;27:50–5.
- [63] Davis JL, Miller DM, Ruiz P. Diagnostic testing of vitrectomy specimens. *Am J Ophthalmol* 2005;140:822–9.
- [64] Cole CJ, Kwan AS, Laidlaw DAH, Aylward GW. A new technique of combined retinal and choroidal biopsy. *Br J Ophthalmol* 2008;92:1357–60.
- [65] Mastropasqua R, Thaug C, Pavesio C, Lightman S, Westcott M, Okhravi N, et al. The role of chorioretinal biopsy in the diagnosis of intraocular lymphoma. *Am J Ophthalmol* 2015;160:1127–32 [e1].
- [66] Kvanta A, Seregard S, Kopp ED, All-Ericsson C, Landau I, Berglin L. Choroidal biopsies for intraocular tumors of indeterminate origin. *Am J Ophthalmol* 2005;140:1002–6.
- [67] Lim LL, Suhler EB, Rosenbaum JT, Wilson DJ. The role of choroidal and retinal biopsies in the diagnosis and management of atypical presentations of uveitis. *Trans Am Ophthalmol Soc* 2005;103:84–91 [discussion 91–2].
- [68] Le Scannff J, Sève P, Kodjikian L, Grange J-D, Broussolle C. Apport de la consultation interniste dans le diagnostic étiologique des uvéites. Étude comparative portant sur 66 patients. *Rev Med Interne* 2006;27:671–8.
- [69] Bouillet L, Sarrot-Reynauld F, Gonzalez B, Massot C, Romanet J, Mouillon M. [Diagnostic strategy in uveitis: a prospective study in 125 cases]. *J Fr Ophthalmol* 2000;23:569–75.
- [70] Jones NP, Tsierkezou L, Patton N. Lymphopenia as a predictor of sarcoidosis in patients with uveitis. *Br J Ophthalmol* 2016;100:1393–6.
- [71] Jamilloux Y, Kodjikian L, Broussolle C, Sève P. Sarcoidosis and uveitis. *Autoimmun Rev* 2014;13:840–9.
- [72] Sahin O, Ziaei A, Karaismailoğlu E, Taheri N. The serum angiotensin converting enzyme and lysozyme levels in patients with ocular involvement of autoimmune and infectious diseases. *BMC Ophthalmol* 2016;16:19.
- [73] Febvay C, Kodjikian L, Maucourt-Boulch D, Perard L, Iwaz J, Jamilloux Y, et al. Clinical features and diagnostic evaluation of 83 biopsy-proven sarcoid uveitis cases. *Br J Ophthalmol* 2015;99:1372–6.
- [74] Birnbaum AD, Oh FS, Chakrabarti A, Tessler HH, Goldstein DA. Clinical features and diagnostic evaluation of biopsy-proven ocular sarcoidosis. *Arch Ophthalmol* 2011;129:409–13.
- [75] Gundlach E, Hoffmann MM, Prasse A, Heinzlmann S, Ness T. Interleukin-2 receptor and angiotensin converting enzyme as markers for ocular sarcoidosis. *PLoS One* 2016;11:e0147258.
- [76] Herbort CP, Rao NA, Mochizuki M, members of Scientific Committee of First International Workshop on Ocular Sarcoidosis. International criteria for the diagnosis of ocular sarcoidosis: results of the first International Workshop on Ocular Sarcoidosis (IWOS). *Ocul Immunol Inflamm* 2009;17:160–9.
- [77] Hadjadj J, Dechartres A, Chapron T, Assala M, Salah S, Dunogué B, et al. Relevance of diagnostic investigations in patients with uveitis: retrospective cohort study on 300 patients. *Autoimmun Rev* 2017;16:504–11.
- [78] Gupta V, Gupta A, Rao NA. Intraocular tuberculosis – an update. *Surv Ophthalmol* 2007;52:561–87.
- [79] Babu K, Bhat SS, Philips M, Subbkrishna DK. Review of results of QuantiFERON-TB Gold Test in presumed ocular tuberculosis in a south Indian patient population. *Ocul Immunol Inflamm* 2016;24:498–502.
- [80] Agrawal R, Gupta B, Gonzalez-Lopez JJ, Rahman F, Phatak S, Triantafyllou I, et al. The role of anti-tubercular therapy in patients with presumed ocular tuberculosis. *Ocul Immunol Inflamm* 2015;23:40–6.
- [81] Ang M, Htoon HM, Chee S-P. Diagnosis of tuberculous uveitis: clinical application of an interferon-gamma release assay. *Ophthalmology* 2009;116:1391–6.
- [82] Ang M, Wong W, Ngan CCL, Chee S-P. Interferon-gamma release assay as a diagnostic test for tuberculosis-associated uveitis. *Eye (Lond)* 2012;26:658–65.
- [83] Ang M, Nguyen HV, Kiew SY, Chen S, Chee S-P, Finkelstein E. Cost-effectiveness of alternative strategies for interferon- γ release assays and tuberculin skin test in tuberculous uveitis. *Br J Ophthalmol* 2014;99:984–9 [2015].
- [84] Itty S, Bakri SJ, Pulido JS, Herman DC, Faia LJ, Tufty GT, et al. Initial results of QuantiFERON-TB Gold testing in patients with uveitis. *Eye (Lond)* 2009;23:904–9.
- [85] Gineys R, Bodaghi B, Carcelain G, Cassoux N, Boutin LTH, Amoura Z, et al. QuantiFERON-TB gold cut-off value: implications for the management of tuberculosis-related ocular inflammation. *Am J Ophthalmol* 2011;152:433–40 [e1].
- [86] La Distia Nora R, van Velthoven MEJ, Ten Dam-van Loon NH, Misotten T, Bakker M, van Hagen MP, et al. Clinical manifestations of patients with intraocular inflammation and positive QuantiFERON-TB gold in-tube test in a country non-endemic for tuberculosis. *Am J Ophthalmol* 2014;157:754–61.
- [87] Jakob E, Max R, Zimmermann S, Dalpke AH, Alle W, Becker M, et al. Three years of experience with QuantiFERON-TB gold testing in patients with uveitis. *Ocul Immunol Inflamm* 2014;22:478–84.
- [88] Agrawal R, Gonzalez-Lopez JJ, Nobre-Cardoso J, Gupta B, Grant R, Addison PKF, et al. Predictive factors for treatment failure in patients with presumed

- ocular tuberculosis in an area of low endemic prevalence. *Br J Ophthalmol* 2016;100:348–55.
- [89] Babu K, Satish V, Satish S, Subbakrishna DK, Abraham MP, Murthy KR. Utility of QuantiFERON-TB gold test in a south Indian patient population of ocular inflammation. *Indian J Ophthalmol* 2009;57:427–30.
- [90] Ang M, Wong WL, Li X, Chee S-P. Interferon γ release assay for the diagnosis of uveitis associated with tuberculosis: a Bayesian evaluation in the absence of a gold standard. *Br J Ophthalmol* 2013;97:1062–7.
- [91] Urzua CA, Liberman P, Abuaad S, Sabat P, Castiglione E, Beltran-Videla MA, et al. Evaluation of the accuracy of T-SPOT.TB for the diagnosis of ocular tuberculosis in a BCG-vaccinated, non-endemic population. *Ocul Immunol Inflamm* 2017;25:455–9.
- [92] Ball P-M, Pernollet M, Bouillet L, Maurin M, Pavese P, Quesada J-L, et al. Usefulness of an in vitro tuberculosis interferon γ release assay (T-SPOT.TB) in the first-line check-up of uveitis patients. *Ann Med* 2010;42:546–54.
- [93] Gallagher K, Viswanathan A, Okhravi N. Association of systemic lupus erythematosus with uveitis. *JAMA Ophthalmol* 2015;133:1190–3.
- [94] Kazi H, de Groot-Mijnes JDF, Ten Dam-van Loon NH, Ossewaarde-van Norel J, Oosterheert JJ, de Boer JH. No value for routine serological screening for *B. burgdorferi* in patients with uveitis in the Netherlands. *Am J Ophthalmol* 2016;166:189–93.
- [95] Bernard A, Kodjikian L, Abukhashab A, Roue-Sobas C, Boibieux A, Denis P, et al. Diagnosis of Lyme associated uveitis: value of serological testing in a tertiary center. *Br J Ophthalmol* 2017 [Epub ahead of print].
- [96] Kopplin LJ, Mount G, Suhler EB. Review for disease of the year: epidemiology of HLA-B27 associated ocular disorders. *Ocul Immunol Inflamm* 2016;24:470–5.
- [97] Costantino F, Talpin A, Said-Nahal R, Goldberg M, Henny J, Chioecchia G, et al. Prevalence of spondyloarthritis in reference to HLA-B27 in the French population: results of the GAZEL cohort. *Ann Rheum Dis* 2015;74:689–93.
- [98] Haroon M, O'Rourke M, Ramasamy P, Murphy CC, FitzGerald O. A novel evidence-based detection of undiagnosed spondyloarthritis in patients presenting with acute anterior uveitis: the DUET (Dublin Uveitis Evaluation Tool). *Ann Rheum Dis* 2015;74:1990–5.
- [99] Wach J, Maucourt-Boulch D, Kodjikian L, Iwaz J, Broussolle C, Sève P. Acute anterior uveitis and undiagnosed spondyloarthritis: usefulness of Berlin criteria. *Graefes Arch Clin Exp Ophthalmol* 2015;253:115–20.
- [100] Huhtinen M, Karma A. HLA-B27 typing in the categorisation of uveitis in a HLA-B27 rich population. *Br J Ophthalmol* 2000;84:413–6.
- [101] Poddubnyy D, van Tubergen A, Landewé R, Sieper J, van der Heijde D. Assessment of SpondyloArthritis International SOCIETY (ASAS). Development of an ASAS-endorsed recommendation for the early referral of patients with a suspicion of axial spondyloarthritis. *Ann Rheum Dis* 2015;74:1483–7.
- [102] Mandl P, Navarro-Compán V, Terslev L, Aegerter P, van der Heijde D, D'Agostino MA, et al. EULAR recommendations for the use of imaging in the diagnosis and management of spondyloarthritis in clinical practice. *Ann Rheum Dis* 2015;74:1327–39.
- [103] De Menthon M, Lavalley MP, Maldini C, Guillevin L, Mahr A. HLA-B51/B5 and the risk of Behçet's disease: a systematic review and meta-analysis of case-control genetic association studies. *Arthritis Rheum* 2009;61:1287–96.
- [104] LeHoang P, Ozdemir N, Benhamou A, Tabary T, Edelson C, Betuel H, et al. HLA-A29.2 subtype associated with birdshot retinochoroidopathy. *Am J Ophthalmol* 1992;113:33–5.
- [105] Takada K, Matsumoto S, Kojima E, Iwata S, Tanaka K. Diagnostic management of patients with suspected ocular sarcoidosis. *J Thorac Dis* 2013;5:135–40.
- [106] Chung Y-M, Lin Y-C, Liu Y-T, Chang S-C, Liu H-N, Hsu W-H. Uveitis with biopsy-proven sarcoidosis in Chinese – a study of 60 patients in a uveitis clinic over a period of 20 years. *J Chin Med Assoc* 2007;70:492–6.
- [107] Kaiser PK, Lowder CY, Sullivan P, Sanislo SR, Kosmorsky GS, Meziane MA, et al. Chest computerized tomography in the evaluation of uveitis in elderly women. *Am J Ophthalmol* 2002;133:499–505.
- [108] Clement DS, Postma G, Rothova A, Grutters JC, Prokop M, de Jong PA. Intraocular sarcoidosis: association of clinical characteristics of uveitis with positive chest high-resolution computed tomography findings. *Br J Ophthalmol* 2010;94:219–22.
- [109] Lee J-J, Chong P-Y, Lin C-B, Hsu A-H, Lee C-C. High-resolution chest CT in patients with pulmonary tuberculosis: characteristic findings before and after antituberculous therapy. *Eur J Radiol* 2008;67:100–4.
- [110] Andreu J, Cáceres J, Pallisa E, Martínez-Rodríguez M. Radiological manifestations of pulmonary tuberculosis. *Eur J Radiol* 2004;51:139–49.
- [111] Gil H, Fery-Blanco C, Schwartz C, Meaux-Ruault N, Tisserand G, Delbosq B, et al. Place de l'imagerie par résonance magnétique cérébrale dans le bilan étiologique des uvéites. *Rev Med Interne* 2014;35:790–3.
- [112] Le Scanff J, Sève P, Renoux C, Broussolle C, Confavreux C, Vukusic S. Uveitis associated with multiple sclerosis. *Mult Scler* 2008;14:415–7.
- [113] Petruskin H, Kidd D, Pavasio C. Intermediate uveitis and multiple sclerosis: to scan or not to scan. *Br J Ophthalmol* 2015;99:1591–3.
- [114] Kallitsonoudis E, Voulgari PV, Konitsiotis S, Drosos AA. Demyelination and other neurological adverse events after anti-TNF therapy. *Autoimmun Rev* 2014;13:54–8.
- [115] Wakefield D, McCluskey P, Wildner G, Thurau S, Carr G, Chee S-P, et al. Inflammatory eye disease: pre-treatment assessment of patients prior to commencing immunosuppressive and biologic therapy: Recommendations from an expert committee. *Autoimmun Rev* 2017;16:213–22.
- [116] Blaise P, Fardeau C, Chapelon C, Bodaghi B, Le Hoang P. Minor salivary gland biopsy in diagnosing ocular sarcoidosis. *Br J Ophthalmol* 2011;95:1731–4.
- [117] Bernard C, Kodjikian L, Bancel B, Isaac S, Broussolle C, Sève P. Ocular sarcoidosis: when should labial salivary gland biopsy be performed? *Graefes Arch Clin Exp Ophthalmol* 2013;251:855–60.
- [118] Delcey V, Morgand M, Lopes A, Mouly S, Jarrin I, Sellier P, et al. Étude de la prévalence des granulomes à la biopsie des glandes salivaires accessoires chez 65 patients atteints de tuberculose. *Rev Med Interne* 2016;37:80–3.
- [119] Takahashi T, Azuma A, Abe S, Kawanami O, Ohara K, Kudoh S. Significance of lymphocytosis in bronchoalveolar lavage in suspected ocular sarcoidosis. *Eur Respir J* 2001;18:515–21.
- [120] Ohmichi M. [Histologic diagnosis of sarcoidosis]. *Nippon Rinsho* 2002;60:1759–65.
- [121] Ohara K, Okubo A, Kamata K, Sasaki H, Kobayashi J, Kitamura S. Transbronchial lung biopsy in the diagnosis of suspected ocular sarcoidosis. *Arch Ophthalmol* 1993;111:642–4.
- [122] De Boer S, Milne DG, Zeng I, Wilsher ML. Does CT scanning predict the likelihood of a positive transbronchial biopsy in sarcoidosis? *Thorax* 2009;64:436–9.
- [123] Le Roux K, Kodjikian L, Marignier R, Bancel J, Broussolle C, Sève P. Intrathecal synthesis of immunoglobulins in patients with unexplained intermediate uveitis. *Ocul Immunol Inflamm* 2011;19:26–31.
- [124] Abad S, Terrada C, Trad S, Sène D, Bielefeld P, Saadoun D, et al. Prise en charge diagnostique des uvéoméningites en médecine interne. *Rev Med Interne* 2016;37:25–34.
- [125] Sakata VM, da Silva FT, Hirata CE, de Carvalho JF, Yamamoto JH. Diagnosis and classification of Vogt-Koyanagi-Harada disease. *Autoimmun Rev* 2014;13:550–5.
- [126] Dai T, Wu X, Zhou S, Wang Q, Li D. Clinical manifestations and cerebrospinal fluid status in ocular syphilis in HIV-negative patients. *BMC Infect Dis* 2016;16:245.
- [127] Reekie I, Reddy Y. Use of lumbar punctures in the management of ocular syphilis. *Semin Ophthalmol* 2016;18:1–4.
- [128] Rahmi A, Deshayes E, Maucourt-Boulch D, Varron L, Grange JD, Kodjikian L, et al. Intraocular sarcoidosis: association of clinical characteristics of uveitis with findings from 18F-labelled fluorodeoxyglucose positron emission tomography. *Br J Ophthalmol* 2012;96:99–103.
- [129] Abu El-Asrar AM, Abouammoh M, Al-Mezaine HS. Tuberculous uveitis. *Int Ophthalmol Clin* 2010;50:19–39.
- [130] Sève P, Kodjikian L, Adélaïde L, Jamilloux Y. Uveitis in adults: what do rheumatologists need to know? *Joint Bone Spine* 2015;82:308–14.