



HAL
open science

Variétés postérieures au cours du travail : mécanique obstétricale, diagnostic et prise en charge

Pierre Castel, Florence Bretelle, Claude d'Ercole, Julie Blanc

► To cite this version:

Pierre Castel, Florence Bretelle, Claude d'Ercole, Julie Blanc. Variétés postérieures au cours du travail : mécanique obstétricale, diagnostic et prise en charge. *Gynécologie Obstétrique Fertilité & Sénologie*, 2019, 47 (4), pp.370-377. <10.1016/j.gofs.2019.02.002>. <hal-02094859v2>

HAL Id: hal-02094859

<https://amu.hal.science/hal-02094859v2>

Submitted on 10 Apr 2019

HAL is a multi-disciplinary open access archive for the deposit and dissemination of scientific research documents, whether they are published or not. The documents may come from teaching and research institutions in France or abroad, or from public or private research centers.

L'archive ouverte pluridisciplinaire **HAL**, est destinée au dépôt et à la diffusion de documents scientifiques de niveau recherche, publiés ou non, émanant des établissements d'enseignement et de recherche français ou étrangers, des laboratoires publics ou privés.



Distributed under a Creative Commons CC BY-NC-ND 4.0 - Attribution - Non-commercial use - No Derivative Works - International License

Titres

Variétés postérieures au cours du travail : mécanique obstétricale, diagnostic et prise en charge.

Pathophysiology, diagnosis and management of occiput posterior presentation during labor.

Auteurs

Pierre Castel ^{1,2,*}

Florence Bretelle ^{1,3}

Claude D'Ercole ^{1,4}

Julie Blanc ^{1,4}

1 : Service de gynécologie obstétrique, Hôpital Nord, Gynépôle, Assistance Publique des Hôpitaux de Marseille, Chemin des Bourelly, 13015 Marseille

2 : Aix Marseille Univ, Avignon Université, CNRS, IRD, IMBE, Marseille, France

3 : URMITE, Aix-Marseille University (AMU), UM 63, CNRS 7278, IRD 198, INSERM 1095, Institut Hospitalo-Universitaire-Méditerranée Infection, 19-21 Bd Jean Moulin, 13385, Marseille Cedex 05, France.

4 : EA 3279, Public Health, Chronic Diseases and Quality of Life, Research Unit, Aix-Marseille University, 13284, Marseille, France.

* Auteur correspondant : Pierre Castel mail : castelpierre@orange.fr

Adresse postale : Institut Méditerranéen de Biodiversité et d'Ecologie marine et continentale, Equipe Biomarqueurs, Environnement et Santé, Site Timone, 27 Bd Jean Moulin, 13005 Marseille

Résumé

Les variétés postérieures sont les malpositions fœtales les plus fréquentes rencontrées au cours du travail. De diagnostic clinique difficile, elles sont associées à de nombreuses situations dystociques (allongement de la durée du deuxième stade, des efforts expulsifs) qui nécessitent un recours plus fréquent à l'oxytocine, aux accouchements instrumentaux ou par césarienne. Sur le versant maternel, les déchirures périnéales graves et la survenue d'une hémorragie du post partum ou d'une chorioamnionite sont plus fréquentes. Les stratégies de prise en charge proposées reposent actuellement sur le maintien de postures maternelles particulières au cours du travail. Plusieurs postures ont fait l'objet d'essais cliniques randomisés : seule celle consistant à positionner la parturiente en décubitus latéral asymétrique du côté homolatéral au dos fœtal semble prometteuse. La rotation de la tête fœtale peut également être obtenue au moyen d'un instrument d'extraction. Bien qu'aucun n'ait été évalué par un essai clinique randomisé, la rotation par forceps semble plus efficace qu'avec l'utilisation d'une ventouse obstétricale mais associée à des traumatismes périnéaux graves plus fréquents. L'utilisation des spatules, peu évaluée, peut sembler intéressante mais les risques maternels et fœtaux en sont mal appréciés. Enfin, la rotation manuelle consiste à appliquer manuellement un mouvement de rotation afin d'amener la tête en variété antérieure. Bien que très utilisée et pouvant permettre de diviser par deux le recours à un accouchement opératoire, son efficacité n'a pas été confirmée et des essais cliniques randomisés sont en cours.

Abstract

Persistent occiput posterior (OP) positions are the commonest malpresentations of the fetal head during labor and their diagnosis remains challenging. They are associated to prolonged second stage of labor, prolonged expulsive efforts, labor augmentation, cesarean sections and instrumental deliveries. On the maternal side, severe perineal tears, post-partum hemorrhage or chorioamnionitis are more frequent. Currently, prevention of persistent OP positions is based on the maintain of precise maternal positions. Several positions have been evaluated but only lateral position on the same side of the fetal spine has proved its effectiveness. Fetal head rotation can also be achieved with extraction instruments though none has ever been evaluated by a randomized controlled trial. Obstetrical forceps seem more efficient than vacuum but are associated with severe perineal tears. Evaluation of rotation with Thierry's spatulas is scarce. Last, manual rotation is of routine use in many wards. This management is associated with a twofold reduction of operative delivery rate and rare adverse outcomes but has never been evaluated through randomized control trial.

Introduction

Au cours du travail en présentation céphalique à terme, les variétés de présentation les plus favorables à un accouchement eutocique sont les variétés occipito-antérieures. Dans cette configuration, en raison d'une flexion optimale de la tête fœtale, c'est le diamètre céphalique fœtal le plus petit qui se confronte au pelvis maternel (1). Si les orientations postérieures sont compatibles avec un accouchement par les voies naturelles, les diamètres fœtaux en présence sont constamment plus grands en raison d'une moindre flexion de la tête fœtale. Les présentations occipito-postérieures comptent parmi les malprésentations de la tête fœtale les plus fréquentes au moment de l'expulsion, avec des fréquences estimées entre 1,8% et 10,3% (2–10). Leur proportion est encore plus importante en cours de travail puisqu'elles concernent plus d'une parturiente sur trois au cours du premier stade du travail puis une sur cinq au cours du deuxième stade (6,11). Les VP sont responsables de nombreuses complications obstétricales, maternelles et néonatales à l'origine d'une intensification de la prise en charge médicale périnatale. Cette revue dresse l'état actuel des connaissances sur la mécanique obstétricale, les particularités du diagnostic et les moyens de prise en charge actuellement disponibles pour les équipes de soin.

Mécanique obstétricale du travail et de l'accouchement en variété postérieure

Au cours de l'accouchement normal en présentation du sommet, le diamètre antéropostérieur de la tête fœtale est déterminé par son degré de flexion sur le thorax, obtenu par l'appui de la tête fœtale sur les reliefs osseux maternels. Dans le cas d'une variété antérieure, la flexion maximale est facilement atteinte : le front s'appuie en premier sur la partie postérieure du détroit supérieur, avant que l'occiput ne se confronte à la symphyse. Dans ce cas, le diamètre sous occipito-bregmatique, mesurant 9,5cm en moyenne, s'engage dans le bassin maternel dans un des diamètres obliques du détroit supérieur (figure 1).

Dans le cas des variétés postérieures, c'est l'os occipital qui rencontre en premier l'obstacle constitué de la partie postérolatérale du détroit supérieur tandis que le front ne se confronte pas encore au bord postérieur du pubis. La flexion de la tête fœtale est limitée, le diamètre

céphalique antéropostérieur devient alors sous-occipito-frontal, mesurant en moyenne 10,5cm (1).

Le primum movens de la constitution d'une VP reste un sujet débattu. Gardberg et al. ont

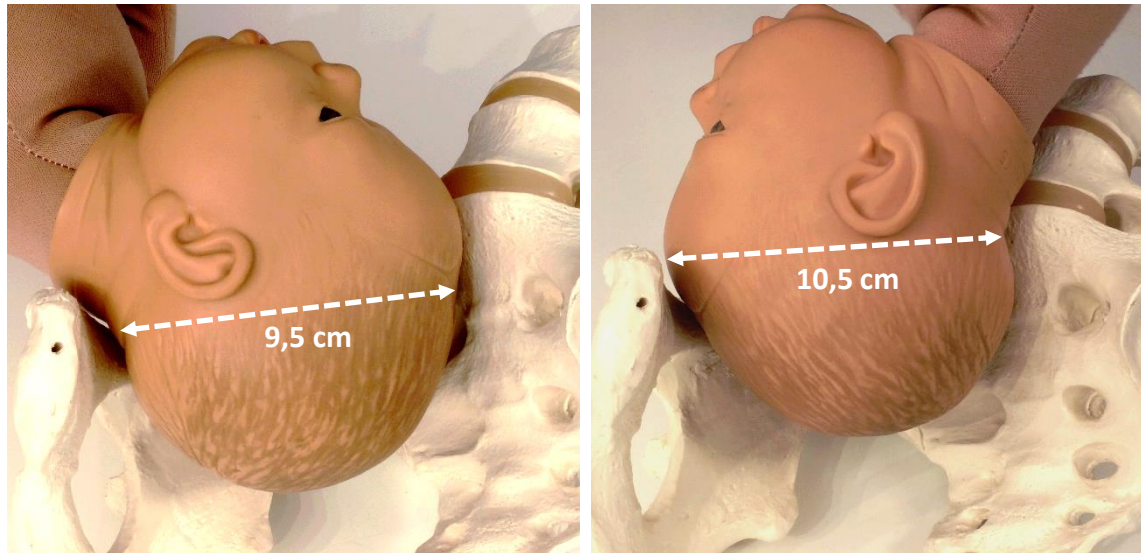


Figure 1 : Confrontation de la tête fœtale au détroit supérieur. Dans le cas d'une variété antérieure (à gauche), le diamètre sous-occipito-bregmatique mesure 1 cm de moins en moyenne que le diamètre sous-occipito frontal des variétés postérieures (à droite).

initialement proposé que dans la majorité des cas, le mécanisme principal était une malrotation de la tête fœtale de la position occipito-antérieure vers l'arrière en cours de travail. Pour les autres patientes (32% des 408 cas), il s'agissait de présentations primitivement postérieures qui ne tournaient pas en variété antérieure (VA) (12).

L'étude échographique de la présentation fœtale en cours de travail a apporté de nouvelles informations et il semble que les présentations postérieures résultent principalement d'un défaut de rotation vers l'avant d'une présentation primitivement postérieure. En étudiant la variété dès le début de la dilatation, Akmal et al. ont en effet montré que les VP représentaient 34% des variétés entre 3 et 9cm de dilatation et encore 19% à dilatation complète. La rotation en VP pendant le travail d'un fœtus initialement en VA ne concernait que 4,5% des fœtus entre 3 et 5cm. Ce risque de rotation en VP disparaissait après 5cm de dilatation ou, depuis une variété transverse (VT), après 9cm. La probabilité de rotation spontanée en VA au cours du 1^{er} stade, pour un fœtus initialement en VP, était de 75% entre 3 et 5cm, 60% entre 6 et 9 cm et chutait à 53% à dilatation complète (6). Ces données ont été affinées par l'équipe de Vitner qui a étudié échographiquement la variété au cours du 2^{ème} stade du travail. Leur étude

retrouve une absence de rotation des variétés antérieures ou transverses en VP dès que la hauteur de présentation est au-dessus de -2 par rapport au plan des épines sciatiques, c'est-à-dire 2cm au-dessus du plan des épines sciatiques. En revanche, la probabilité de correction spontanée d'une VP était de 89% si la tête se situait au-dessus du plan -2, 73,8% entre -2 et 0 et 63% à partir de l'engagement (7).

Les facteurs associés aux VP persistantes sont nombreux et aucun ne permet isolément d'expliquer la persistance d'une VP. Les équipes de Vitner et Cheng retrouvent une association avec le poids maternel (7,13). La parité est un facteur discuté. Parmi les parturientes présentant une VP, certains auteurs retrouvent une fréquence de primipares deux fois plus élevée alors que cette association n'est pas retrouvée par d'autres (4,5,7,13,14). Le poids de naissance de l'enfant est faiblement associé à la survenue d'une VP (OR 1,18 [1,09;1,28]) tandis que la localisation placentaire antérieure est un facteur de risque classique (3,15). Concernant les facteurs obstétricaux, si le recours à une analgésie péridurale reste une cause souvent évoquée de variété postérieure, des études récentes ainsi que deux méta-analyses n'ont pas mis en évidence de lien entre la survenue d'une VP et l'analgésie péridurale ou son délai de pose (16,17). En revanche, les grossesses prolongées sont plus fréquemment associées aux variétés postérieures (12% après 42SA versus 7%) et l'addition des deux facteurs augmente le risque d'accouchement instrumental (aOR 2,80 [1,10 ; 7,14] après 41 SA) (4,14).

Complications spécifiques des variétés postérieures

Les variétés postérieures en cours de travail et en cours d'accouchement ont de nombreuses conséquences défavorables aux niveaux obstétrical, maternel et fœtal. La littérature publiée sur ce sujet est présentée dans les tableaux 1 et 2 qui reprennent les séries les plus récentes ou incluant le plus grand effectif. Dans la majorité des cas, il s'agit de séries rétrospectives dont les objectifs visaient à identifier les facteurs et complications associés aux VP. Certaines séries s'étendent sur plusieurs décennies ou incluent plusieurs milliers de patientes (4,5,13). Les quelques travaux prospectifs sont identifiés par un †. Afin d'homogénéiser la présentation de ces données, lorsque les odds ratios du risque de survenue de l'évènement n'étaient pas disponibles, leurs valeurs brutes ont été calculées à partir des données disponibles dans l'article.

Les principales complications obstétricales sont présentées dans le tableau 1. En cours de travail, et pour les raisons de mécanique obstétricale détaillées plus haut, les VP sont responsables d'un allongement de la durée du travail à tous les stades. Près de 3 fois plus de patientes présentent un deuxième stade d'une durée supérieure à 2h (53,3% vs 18,1%, $p < 0,001$) (5). Ces données sont corroborées par d'autres études retrouvant un deuxième stade allongé en moyenne de 30 minutes, et des efforts expulsifs prolongés de 12 minutes (7,18). De même, dans la sous population des nullipares de l'essai PEOPLE, les VP sont associées à un risque augmenté de deuxième stade prolongé (> 3h) : aOR 2,37 [1,69 ; 3,32] (19).

Le risque de complications obstétricales persiste avec l'avancement du travail : le risque d'accouchement opératoire, défini par la réalisation d'une césarienne ou d'un accouchement instrumental, est augmenté d'un facteur 6 à 9 (3,5,18). Le risque de césarienne au cours du travail est également augmenté d'un facteur 3 à 14, que la cause soit une stagnation de la dilatation ou un défaut d'engagement. Lorsqu'ils sont réalisés, l'étiologie principale des accouchements instrumentaux et des césariennes est la « non progression » du travail ou de la présentation (4,7).

Concernant les complications néonatales, les données sont plus discordantes : plusieurs grandes séries ne retrouvent pas de différence significative concernant le score d'Apgar à 5 minutes de vie (2–5). A l'inverse, Cheng montre un risque d'évènements défavorables plus grand après un accouchement en VP : Apgar < 7 à 5 minutes de vie (OR 1,5 [1.17–1.91]), acidose métabolique (OR 2,05 [1.52–2.77]), liquide amniotique méconial (OR 1.29 [1.17–1.42]), traumatisme néonatal (OR 1.77 [1.22–2.57]), hospitalisation prolongée (OR 2.69 [2.22–3.25]) (9). Ces résultats sont tempérés par Dahllqvist qui retrouve un risque plus grand de score d'Apgar < 7 à 5 minutes de vie, mais pas d'augmentation du risque d'acidose fœtale (définie par un pH ombilical inférieur à 7,10) ou du risque de morbidité, définie par la survenue d'au moins un évènement parmi : score d'Apgar < 7 à 5 minutes de vie, pH < 7,0, acidose métabolique ou hospitalisation néonatale (18).

Sur le versant maternel, les complications sont dominées par le risque de déchirures périnéales graves (3^{ème} et 4^{ème} degrés) (tableau 2). En cas d'accouchement par voie basse spontanée, le risque de déchirure périnéale grave est 7 fois plus élevé que celui observé lors d'accouchements en VA (OR 7,0 [3,8 ; 12,6]) (20). Lorsqu'un accouchement instrumental en VP est nécessaire, ce risque est augmenté quel que soit l'instrument employé : ventouse (OR

9,7 [3,0 ; 30,8]), spatules (OR 6,4 [1,3 ; 31,5]) ou forceps. Dans ce dernier cas, les résultats sont diversement appréciés avec un odds ratio aussi élevé que 21,6 [6,2 ; 75,6] pour FitzGerald et al., alors que l'équipe de Benavides l'estime à 3,1 [1,6 ; 6,2] (20,21). Dans cette étude, le risque de lésion périnéale grave en cas d'accouchement par forceps en VA était toutefois estimé à 32%. En cas de forceps en VP, entre 43 et 53% des patientes présentaient une déchirure périnéale grave (21,22). Pour Benavides et al, le recours à l'épisiotomie augmentait le risque de déchirure périnéale grave (ORa 3,1 [1,6 ; 5,8]), quel qu'ait été le mode d'accouchement.

Les risques de chorioamniotite et d'hémorragie du post partum sont également augmentés en cas d'accouchement en VP d'un facteur 2 (5) Diagnostic des variétés postérieures

Un des principaux écueils dans la prise en charge des VP consiste à en établir le diagnostic. Dans les recommandations des collèges obstétricaux français, américain, anglais et canadien, le diagnostic de variété est un pré-requis indispensable avant la réalisation d'un accouchement instrumental, rendu lui-même plus fréquent par l'orientation en VP (23–26). Dans la pratique courante, le diagnostic de variété en cours de travail est porté par l'examen digital des sutures osseuses et fontanelles du crâne fœtal. Plusieurs auteurs ont documenté le manque de précision de cette méthode, comparée à la visualisation des orbites, des structures cérébrales et de la ligne médiane par échographie transabdominale. Plusieurs études évaluant les performances du toucher vaginal par rapport à l'échographie de variété retrouvent des concordances entre 33 à 80% en tolérant une marge d'erreur de plus ou moins 45° (26). Dans 15,7% des cas pour Sherer et 8,3% pour Zahalka, l'erreur était de 180° mais les auteurs ne précisaient pas si l'erreur était en faveur d'un sur- ou d'un sous-diagnostic de VP (27,28).

L'avancement de la dilatation est associé à une diminution des difficultés à déterminer la variété et à une augmentation des chances de concordance avec l'examen échographique ($p < 0,0001$ et $p < 0,001$) (29). Dans cette cohorte de 496 parturientes à terme, la fréquence d'examens non concluants était importante en début de travail (50% à 3-4cm de dilatation) et diminuait avec l'avancement de la dilatation (20% à 8-10cm). Dans le même temps, la fréquence d'examens concordants augmentait (20% en début de travail versus 40% à 8-10cm) tandis que la fréquence d'erreurs était peu modifiée par la dilatation cervicale. Ainsi, l'avancement du travail permettrait davantage d'obtenir un examen clinique d'emblée concluant et concordant plutôt qu'une réelle amélioration de la précision. La présence d'une

bosse séro-sanguine diminuait également les chances de concordance (OR 0,35 [0,13 ; 0,90]) (29).

En outre, les VP sont un facteur de risque d'impossibilité à déterminer la variété par le toucher vaginal : le risque relatif d'échec se porte à 3,02 ($p < 0,001$) pour Souka et al. dans une cohorte de parturientes en cours de travail au 3^{ème} trimestre de grossesse (30). La présence d'une bosse séro-sanguine n'était toutefois pas relevée dans leur travail.

Prise en charge

L'ensemble des conséquences défavorables pour la parturiente et le nouveau-né ont conduit à la mise en place d'interventions spécifiques destinées à améliorer la rotation antérieure de la tête fœtale : au cours du premier stade, comme la direction du positionnement maternel par l'équipe obstétricale ou bien en fin de deuxième stade, comme la rotation manuelle et les rotations instrumentales de la tête fœtale.

Dans la littérature disponible, l'utilisation des ocytociques est entre 1,44 et 2,38 fois plus fréquente en cas de VP au cours des 1^{er} et 2^{ème} stades du travail (tableau 1). L'effet de ce traitement sur l'évolution de la variété au cours du travail, la variété de dégagement ou les modalités d'accouchement n'a pour l'heure jamais été évalué. Les ocytociques de synthèse font toutefois partie des deux seules options thérapeutiques (avec le positionnement maternel) permettant de tenter de traiter une dystocie dynamique imputable à une VP au cours du 1^{er} stade. Dans sa revue d'expert, Barth recommande le recours à l'oxytocine en cas d'arrêt ou de ralentissement de la dilatation au cours du premier stade et de préférer la césarienne à tout autre moyen en cas d'échec (31). L'efficacité sur la variété de ce traitement, utilisé aussi précocement au cours du travail, est probablement à mettre en balance avec la probabilité élevée de rotation spontanée avant la fin du premier stade.

Postures maternelles

Le mode d'action supposé des postures maternelles dirigées en cours de travail repose sur une amélioration de la flexion de la tête fœtale favorisant la rotation antérieure spontanée. Desbriere et al. ont proposé une stratégie complexe de positions maternelles dépendant de la hauteur de présentation, qui toutes tendaient théoriquement à améliorer la confrontation de la tête fœtale aux éléments maternels permettant de favoriser sa rotation. Cette étude n'a

toutefois pas démontré l'efficacité supérieure de cette stratégie posturale sur la fréquence de rotation en OA, la durée du travail ou des efforts expulsifs, le recours à l'épisiotomie, la fréquence des déchirures périnéales ou la morbidité néonatale (10).

La position à 4 pattes a été évaluée par trois essais cliniques randomisés. Dans le premier, incluant plus de 2500 patientes, la position maintenue était associée à des exercices de balancement du bassin et répétée biquotidiennement à partir de 37SA. Cette association n'a pas montré son efficacité pour réduire la fréquence de naissance en OP (8,1 versus 7,9%), quel que soit le nombre d'exercices réalisés (32). Au cours du travail, le maintien pendant au moins 30 minutes de la position n'a pas fait la preuve de son efficacité sur le taux de variétés antérieures 1h après randomisation, à l'accouchement ou sur le taux d'accouchements opératoires (33). Les auteurs relèvent cependant une perte de puissance inattendue en raison d'hypothèses initiales trop éloignées des valeurs observées, notamment en raison d'un taux de rotations spontanées dans le groupe abstention bien plus élevé (47%) que le taux attendu (25%). L'intervention permettait de réduire l'intensité des douleurs lombaires de -0,85 point sur l'Echelle Visuelle Analogique, bien que la pertinence clinique de cette diminution soit discutable.

Dans un autre essai, l'équipe de Guittier et al. évaluait, au cours du premier stade, l'efficacité du maintien pendant au moins 10 minutes d'une posture au choix parmi 6 variantes de la posture à 4 pattes, contre une autre position choisie par la patiente (groupe contrôle). Il n'a pas été démontré de différence entre le groupe intervention et le groupe contrôle, quelle que soit la durée de maintien de la position. En revanche, à l'inverse de l'essai de Stremler, le confort et la satisfaction maternelle étaient meilleurs dans le groupe contrôle (34).

La position en décubitus latéral a initialement été expérimentée par l'équipe de Le Ray au cours d'un essai clinique multicentrique en 2014. Il consistait à évaluer l'efficacité de la position en décubitus latéral asymétrique (DLA) sur la rotation antérieure des VP contre le décubitus dorsal ou toute autre position exceptée le DLA. L'intervention consistait pour la patiente à maintenir pendant au moins 30 minutes une position en décubitus latéral du côté opposé au dos fœtal, avec la jambe libre maintenue en hyperflexion et rotation interne dans un étrier. Cette position maternelle n'était pas associée à une augmentation du taux de VA 1h après randomisation, à dilatation complète ni à l'accouchement, ni à une différence de mode d'accouchement, comparé au groupe contrôle (35).

Récemment, un essai clinique espagnol incluant 120 patientes a évalué l'efficacité de la position en DLA modifié, dans laquelle la parturiente est allongée sur le côté correspondant au côté du dos fœtal avec la jambe libre maintenue en hyperflexion et rotation interne dans un étrier. Le maintien de la position pendant au moins 40 minutes consécutives entraînait une rotation en VA dans 50,8% des cas contre 21,7% dans le groupe contrôle ($p < 0,01$). La rotation manuelle complémentaire était autorisée uniquement en cas de stagnation à dilatation complète pendant au moins 2h. Elle a été pratiquée chez 41,4% et 40,4% des patientes et permettait d'augmenter le taux global de rotation en VA à 71,2% contre 53,3% ($p = 0,05$). Dans cette même étude, le groupe assigné à l'intervention affichait des taux d'accouchement par voie basse (spontanée ou instrumentale) significativement plus élevés que le groupe contrôle : 84,7 vs 68,3% ; $p = 0,04$. Le taux d'accouchement par voie basse instrumentale n'était pas statistiquement différent (25,4 vs 23,3% ; $p = 0,10$), mais le protocole d'étude ne prévoyait pas ce résultat dans le calcul de puissance (36). Cet essai n'est toutefois pas exempt de biais. Le critère de jugement était la rotation spontanée en variété antérieure définie comme le positionnement de la fontanelle antérieure sous l'arc pubien. La vérification échographique de la rotation n'était pas décrite, ni la variété de dégagement. Le critère de jugement principal était donc évalué par l'examen clinique avec les réserves vues plus haut sur sa concordance avec l'examen échographique. Le taux de rotations spontanées dans le groupe contrôle n'était que de 21%, soit entre deux et trois fois plus faible que les données rapportées par les études échographiques d'Akmal et Vitner (6,7). Ces chiffres restent en accord avec les données de l'équipe chinoise de Wu (37). En dépit de ces remarques, cette étude demeure la première à identifier une stratégie de prise en charge efficace des VP.

Cette étude confirme les résultats de deux articles chinois dont le critère de jugement était la voie d'accouchement. Le décubitus latéral homolatéral au côté du dos fœtal semblait associé à un taux d'accouchement vaginal plus élevé en comparaison d'une position contrôle ou du décubitus latéral controlatéral au dos fœtal (37,38). Ces deux études, publiées en langue chinoise, sont difficiles à analyser et seules les données du résumé en anglais ont pu être utilisées.

Rotations opératoires

Une autre stratégie de prise en charge consiste à favoriser la rotation de la tête fœtale manuellement ou à l'aide d'un instrument. Elle représente 26% de la totalité des accouchements opératoires rapportés dans deux centres anglais (39). Dans les recommandations des sociétés savantes française, américaine, anglaise et canadienne concernant les accouchements instrumentaux, la rotation de la tête fœtale est mentionnée afin de réduire le risque d'échec d'accouchement instrumental. Le choix de la technique de rotation est laissé à l'opérateur (23–26). A chaque fois, le caractère spécifique des techniques et la nécessité d'un apprentissage initial puis d'une pratique continue font consensus.

Rotation par ventouse obstétricale

Peu de données sont disponibles concernant la rotation de la tête fœtale au cours d'une extraction par ventouse et il n'existe pas de description d'une technique spécifique comme dans le cas des spatules ou des forceps. Une étude prospective récente étudiait le devenir des accouchements par ventouse obstétricale dans une population européenne de 165 nullipares à terme en fonction de la variété avant pose de l'instrument. Chez 98% des fœtus en VA avant extraction, la variété était inchangée au moment du dégagement, tandis que 74% des fœtus tournaient depuis une variété transverse vers une VA et seulement 60% depuis une variété postérieure. Dans cette publication, il n'était pas demandé aux obstétriciens de modifier leur technique d'accouchement par ventouse (40). Une variété non antérieure avant le début de l'extraction était un facteur de risque d'accouchement par césarienne (hazard ratio ajusté d'accouchement par voie vaginale : 0,54 [0,36 ; 0,79]). Cette étude confirme les résultats des équipes de Bahl et Murphy : au cours d'une extraction par ventouse le risque de recours à un deuxième instrument ou à une césarienne était plus élevé en cas de variété non antérieure (39,41).

Rotation par forceps

Cette méthode ne peut s'envisager qu'au moyen d'un instrument quasiment dépourvu de courbure pelvienne : pour les anglo-saxons l'instrument de choix est le forceps de Kielland. La technique est la suivante : la branche antérieure est placée en premier avec la concavité de la courbure pelvienne dirigée vers le sol, donc « à l'envers ». La branche postérieure est ensuite insérée et l'asynclitisme des branches corrigé avant leur solidarisation. La tête peut être désenclavée du pelvis par une pression douce avant de débiter les mouvements de rotation

entre les contractions. Après la manœuvre, l'extraction peut être réalisée par le même instrument ou un forceps de traction (42). En France, ce type de forceps est peu utilisé au bénéfice du forceps de Tarnier mais les grandes rotations à l'aide de cet instrument sont déconseillées dans les recommandations françaises de 2008 (43).

Cette manœuvre a été progressivement écartée de la pratique après la publication d'études évoquant un surrisque fœtal, notamment de complications respiratoires et neurologiques. En 2013, Stock et al. ont étudié rétrospectivement 873 applications de forceps de Kielland dans un centre anglais et ne retrouvaient pas de surrisque de survenue de complications néonatales, en accord avec d'autres études similaires (44). L'ensemble des références est cité en introduction de cet article.

Le bénéfice de la manœuvre de rotation par forceps réside dans la diminution du taux de déchirures périnéales graves comparativement aux accouchements par forceps en VP. Certains auteurs retrouvaient un taux de déchirures périnéales sévères de 43,4% en cas d'accouchement par forceps non précédé d'une rotation. Ce taux était significativement abaissé à 24,3% si une rotation manuelle était réussie avant l'extraction ($p=0,02$) de sorte que l'accouchement par forceps sans rotation manuelle préalable multipliait par 3,67 [1,42 ; 9,46] le risque de déchirure périnéale grave. Ce surrisque persistait en tenant compte des échecs de rotation manuelle entraînant des applications de forceps en occiput-postérieur ou occiput-transverse (ORa 2,39 [1,12 ;5,10]) (22).

Pour Tempest et al., dans une série monocentrique reprenant plus de mille rotations consécutives à dilatation complète, le taux de succès de cette manœuvre (défini par la survenue d'un accouchement par voie basse) s'élevait à 94,7%. La survenue d'une déchirure périnéale grave s'élevait à seulement 2,4%, probablement en lien avec un effet centre. Les auteurs annonçaient en effet un taux global de déchirures périnéales graves de 1,3% dans leur maternité qu'ils expliquent par leurs politiques de formation, de gestion de l'expulsion de la tête et de réalisation d'épisiotomie. Après la manœuvre, les complications néonatales étaient comparables quelles que soient les modalités d'accouchement (45).

Rotation par spatules

La rotation de la tête fœtale a également été décrite avec les spatules de Thierry. Cette application, dite « manœuvre du toboggan » en un ou deux temps, consiste à faire perdre le

parallélisme des spatules par relèvement délibéré de la spatule antérieure dont le manche est rapproché de la cuisse maternelle. La spatule antérieure est ensuite ramenée vers la ligne médiane, de sorte que la cuillère appuie sur le malaire fœtal et force la tête à tourner en glissant sur la cuillère postérieure. Cette dernière est ensuite ramenée parallèlement à la cuillère antérieure (46).

Cette manœuvre réussit dans 83% des cas, accompagnée d'une épisiotomie dans 94,3% des cas (47). L'équipe de Vidal ne retrouvait pas de différence concernant le taux de déchirures périnéales supplémentaires dans le groupe rotation instrumentale par spatules, comparativement aux groupes voie basse spontanée en VP et voie basse instrumentale en VP. Les évènements défavorables néonataux étaient également comparables (47). La même équipe a évalué le bénéfice de réaliser une rotation instrumentale par spatules de Thierry après échec de rotation manuelle en comparant les conséquences obstétricales et néonatales de 111 rotations instrumentales après échec de rotation manuelle à celles de 111 accouchements instrumentaux en VP. La rotation instrumentale permettait de diminuer le risque de lésions périnéales graves (1,8% vs 12,6%, $p < 0,002$) et était plus fréquemment associée à des lésions du premier degré voire des périnées intactes (6,3% vs 16,2%, $p < 0,02$) (48).

Rotation manuelle

La réalisation d'une rotation manuelle consiste à imprimer manuellement par voie vaginale un mouvement de rotation à la tête fœtale. Plusieurs techniques de rotation manuelle ont été décrites après vidange vésicale et à partir d'une dilatation minimale de 7-8cm (figure 2). Celle de Tarnier et Chantreuil consiste à prendre appui sur la partie postérieure de l'oreille fœtale antérieure avec la main controlatérale à la variété (c'est-à-dire main droite en appui sur la face postérieure de l'oreille droite fœtale dans le cas d'une variété gauche postérieure) (49). Au cours d'une contraction ou d'un effort de poussée, la tête est ramenée vers une orientation antérieure. D'une autre façon, la main entière de l'opérateur peut être introduite dans la filière génitale et empaumer la tête fœtale afin de l'amener en variété antérieure par pronation ou supination de l'avant-bras. Enfin, l'appui peut être pris avec les doigts sur la suture lambdoïde et la rotation est obtenue par un mouvement similaire (50).

Il s'agit d'une technique dont le succès pour la mise en variété antérieure dépasse 75%, jusqu'à 93% (51-53).

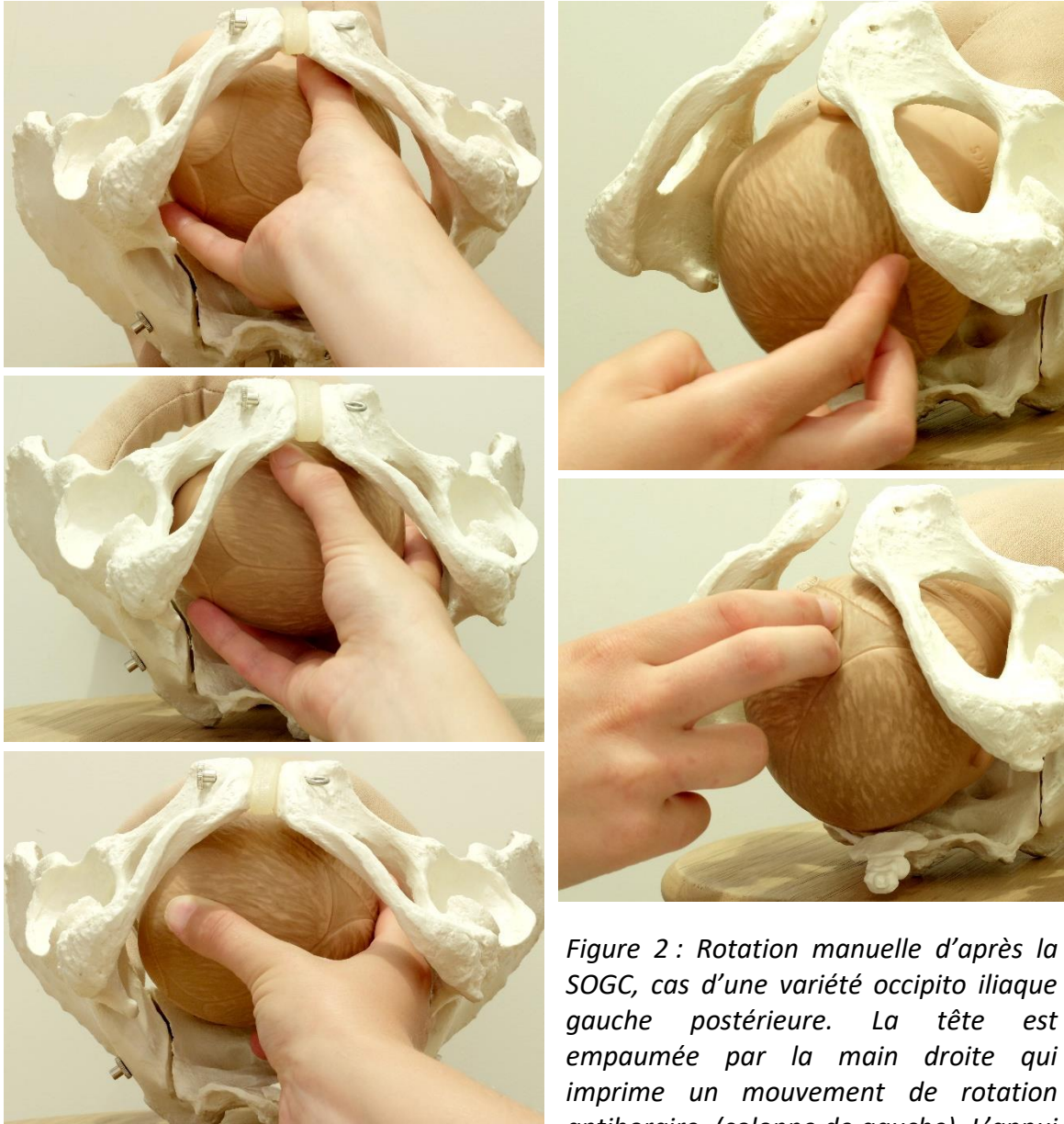


Figure 2 : Rotation manuelle d'après la SOGC, cas d'une variété occipito iliaque gauche postérieure. La tête est empaumée par la main droite qui imprime un mouvement de rotation antihoraire (colonne de gauche). L'appui est pris en crochétant la suture lambdoïde (colonne de droite) à l'aide des deux premiers doigts de la main droite.

est pris en crochétant la suture lambdoïde (colonne de droite) à l'aide des deux premiers doigts de la main droite.

Les résultats concernant l'efficacité de la manœuvre sont variables selon les études et les critères de jugement. En comparant les stratégies de prise en charge des VP de deux centres, le premier recommandant la réalisation de rotations manuelles systématiques tandis que le second préférait les postures maternelles, Le Ray et al. ont montré que la réalisation d'une rotation manuelle était associée à une division par deux du risque de recours à un accouchement opératoire (aOR 0,52 [0,28 ;0,95]). Bien que significative, la différence de distribution des modalités d'accouchement n'était pas portée par la différence des taux de césarienne (9,9 vs 8,2%, p=0,59) (14).

A l'inverse, dans une étude rétrospective incluant 731 tentatives de rotation manuelle et 2527 prises en charge expectatives et couvrant une période de 1976 à 2001, Shaffer et al. retrouvaient une diminution du recours à la césarienne dans le groupe rotation manuelle (aOR 0,12 [0,09 ; 0,16]) persistant après ajustement sur la parité. La durée du travail était significativement réduite par l'intervention : -45 minutes [-65 ; -25] au cours du 2^{ème} stade, de même que le risque d'hémorragie du post partum (aOR 0,78 [0,62 ; 0,98]), de chorioamniotite (aOR 0,68 [0,50 ; 0,92]), de déchirure périnéale grave (aOR 0,64 [0,64 ; 0,88]) et de score d'Apgar < 7 à 5 minutes de vie (aOR 0,50 [0,26 ; 0,94]) (54). La relation éventuelle entre l'ancienneté des données et le recours à la rotation manuelle n'est pas discuté dans l'article, de sorte qu'il est impossible d'isoler l'impact des modifications de prise en charge des dernières décennies (antibioprophylaxie, prévention de l'hémorragie du post partum, amélioration de la surveillance fœtale) dans l'amélioration des issues obstétricales.

Enfin, dans une étude prospective incluant deux groupes consécutifs de 30 et 31 patientes, Reichman et al. évaluaient l'effet d'une rotation digitale sur la mise en variété antérieure et le taux d'accouchement spontané. L'intervention permettait d'augmenter le taux d'accouchement spontané de plus de 50% (26,4% versus 77,4%, p=0,0001) (53).

Les principaux facteurs de risque d'échec de la manœuvre étaient les tentatives conduites avant dilatation complète (ORa 3,8 [1,3 ; 8,6]) ou en cas de stagnation de la dilatation (ORa 3,3 [1,3 ; 7,7]), l'âge maternel supérieur à 35 ans et la nulliparité (51,52). Il semblait par ailleurs qu'au-delà de 3 tentatives, le risque d'échec était total et devait conduire à l'abandon de la manœuvre (51). Dans les séries de Shaffer et Le Ray, l'échec de rotation était un facteur de risque majeur de césarienne (OR 23,8 [12,5 ; 45,6] et 36,2 [10,36, 126,4]) (51,52).

Concernant les effets indésirables de la manœuvre, la réalisation d'une rotation manuelle entraîne un surrisque de déchirure cervicale (aOR 2.46; [1.1–5.4]) et s'accompagne fréquemment d'anomalies du rythme cardiaque fœtal (28,5%) sans qu'une association avec une aggravation de l'état néonatal n'ait été démontrée (49,51,54).

Conclusion

Les variétés postérieures représentent une situation fréquente en pratique obstétricale quotidienne dont les conséquences materno-fœtales sont désormais établies. Pourtant à ce jour, aucune méthode thérapeutique médicamenteuse, mécanique ou instrumentale n'a fait la preuve formelle de son efficacité dans la prise en charge des VP. Depuis quelques années, les efforts de recherche clinique se sont concentrés sur l'évaluation des postures maternelles. Les résultats sont contrastés avec un seul essai clinique montrant une supériorité de l'intervention dans les 6 essais publiés au total. La réalisation de rotations instrumentales (hors ventouse) est peu enseignée en France à l'exception de quelques centres qui pratiquent la rotation à l'aide de spatules de Thierry (47,48). A l'inverse, la rotation par forceps fait toujours partie des options proposées par les recommandations de pratique clinique australienne, néo-zélandaise, américaine et anglaise (24,25,55). La rotation au moyen du forceps de Kielland a fait l'objet de plusieurs articles durant la dernière décennie dans la littérature anglo-saxonne (22,39,42,44,56).

Les pratiques de réalisation d'une rotation manuelle sont, à l'inverse, assez peu documentées. Il semble que sa réalisation, du fait d'une technique paraissant efficace, rapide, simple, peu coûteuse et peu risquée, soit assez libérale. Toutefois, l'évaluation de son efficacité n'a jamais fait l'objet d'un essai clinique randomisé. Depuis 2015, la prise en charge par rotation manuelle fait l'objet d'un intérêt croissant avec plusieurs essais cliniques annoncés et en cours en Australie et en France (NCT02695238, NCT03009435) (57,58). Les résultats de ces essais devraient être disponibles dans le courant des années à venir

Déclaration d'intérêts : les auteurs déclarent ne pas avoir de conflit d'intérêt en lien avec cet article.

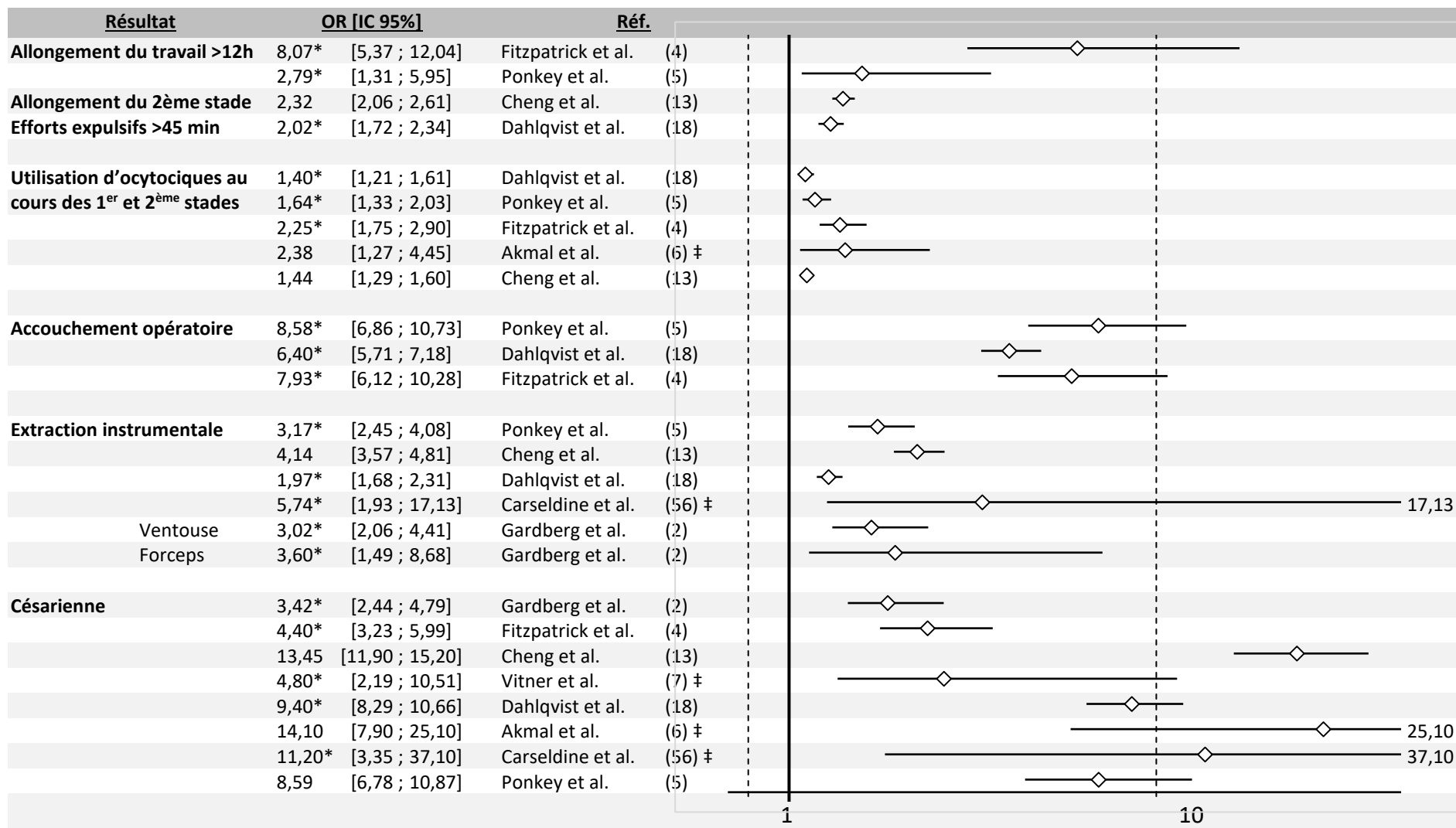


Tableau 1 : Complications obstétricales des variétés postérieures.

Les valeurs sont données sous forme d'odds ratio [IC95%]. Les valeurs marquées d'une * ont été calculées à partir des effectifs de l'article correspondant et correspondent à des odds ratio bruts. Les références marquées d'un ‡ correspondent à des études prospectives.

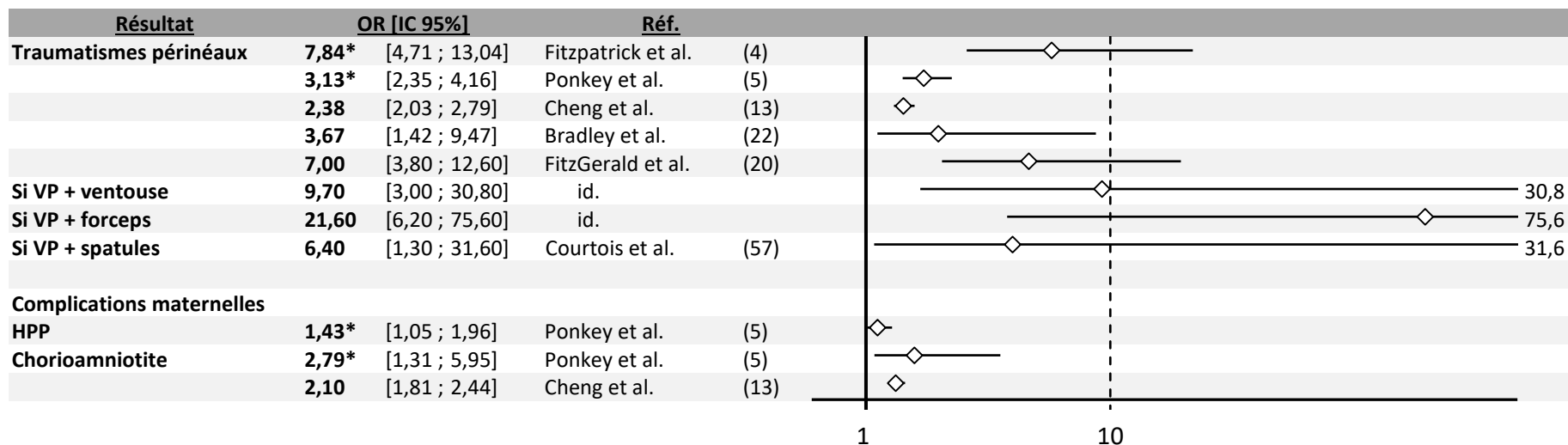


Tableau 2 : Complications maternelles des variétés postérieures. HPP : hémorragie du post partum. VP : variété postérieure. Les valeurs sont données en odds ratio [IC95%]. Les valeurs marquées d'une * ont été calculées à partir des effectifs de l'article et ne correspondent pas à des odds ratio ajustés. VP : variété postérieure.

Références

1. Lansac J, Marret H. Chapitre 4 - Accouchement normal en présentation du sommet. In: *Pratique de l'accouchement (5e édition)*. Paris: Elsevier Masson; 2011. p. 61–82.
2. Gardberg M, Tuppurainen M. Persistent occiput posterior presentation-a clinical problem. *Acta Obstet Gynecol Scand*. 1994;73(1):45–47.
3. Sizer AR, Nirmal DM. Occipitoposterior position: associated factors and obstetric outcome in nulliparas. *Obstet Gynecol*. 2000;96(5):749–752.
4. Fitzpatrick M, McQuillan K, O'herlihy C. Influence of persistent occiput posterior position on delivery outcome. *Obstet Gynecol*. 2001;98(6):1027–1031.
5. Ponkey S. Persistent fetal occiput posterior position: obstetric outcomes. *Obstet Gynecol*. 2003 May;101(5):915–20.
6. Akmal S, Tsoi E, Howard R, Osei E, Nicolaidis KH. Investigation of occiput posterior delivery by intrapartum sonography. *Ultrasound Obstet Gynecol*. 2004 Sep 1;24(4):425–8.
7. Vitner D, Paltieli Y, Haberman S, Gonen R, Ville Y, Nizard J. Prospective multicenter study of ultrasound-based measurements of fetal head station and position throughout labor. *Ultrasound Obstet Gynecol*. 2015 Nov 1;46(5):611–5.
8. Sen K, Sakamoto H, Nakabayashi Y, Takeda Y, Nakayama S, Adachi T, et al. Management of the occiput posterior presentation: A single institute experience. *J Obstet Gynaecol Res*. 2013 Jan;39(1):160–5.
9. Cheng YW, Shaffer BL, Caughey AB. The association between persistent occiput posterior position and neonatal outcomes. *Obstet Gynecol*. 2006;107(4):837–844.
10. Desbriere R, Blanc J, Le Dû R, Renner J-P, Carcopino X, Loundou A, et al. Is maternal posturing during labor efficient in preventing persistent occiput posterior position? A randomized controlled trial. *Am J Obstet Gynecol*. 2013 Jan;208(1):60.e1-60.e8.
11. Guittier M, Othenin-Girard V, de Gasquet B, Irion O, Boulvain M. Maternal positioning to correct occiput posterior fetal position during the first stage of labour: a randomised controlled trial. *BJOG Int J Obstet Gynaecol*. 2016 Dec 1;123(13):2199–207.
12. Gardberg M, Laakkonen E, Sälevaara M. Intrapartum sonography and persistent occiput posterior position: a study of 408 deliveries. *Obstet Gynecol*. 1998 May;91(5 Pt 1):746–9.
13. Cheng YW, Shaffer BL, Caughey AB. Associated factors and outcomes of persistent occiput posterior position: A retrospective cohort study from 1976 to 2001. *J Matern-Fetal Neonatal Med Off J Eur Assoc Perinat Med Fed Asia Ocean Perinat Soc Int Soc Perinat Obstet*. 2006 Sep;19(9):563–8.
14. Le Ray C, Deneux-Tharoux C, Khireddine I, Dreyfus M, Vardon D, Goffinet F. Manual Rotation to Decrease Operative Delivery in Posterior or Transverse Positions. *Obstet Gynecol*. 2013 Sep;122(3):634–40.

15. Gardberg M, Tuppurainen M. Anterior placental location predisposes for occiput posterior presentation near term. *Acta Obstet Gynecol Scand*. 1994 Feb;73(2):151–2.
16. Anim-Somuah M, Smyth RM, Jones L. Epidural versus non-epidural or no analgesia in labour. *Cochrane Database Syst Rev*. 2011 Dec 7;(12):CD000331.
17. Sng BL, Leong WL, Zeng Y, Siddiqui FJ, Assam PN, Lim Y, et al. Early versus late initiation of epidural analgesia for labour. *Cochrane Pregnancy and Childbirth Group, editor. Cochrane Database Syst Rev [Internet]*. 2014 Oct 9 [cited 2018 Apr 8]; Available from: <http://doi.wiley.com/10.1002/14651858.CD007238.pub2>
18. Dahlqvist K, Jonsson M. Neonatal outcomes of deliveries in occiput posterior position when delayed pushing is practiced: a cohort study. *BMC Pregnancy Childbirth [Internet]*. 2017 Dec [cited 2017 Nov 19];17(1). Available from: <https://bmcpregnancychildbirth.biomedcentral.com/articles/10.1186/s12884-017-1556-5>
19. Senécal J, Xiong X, Fraser WD, Pushing Early Or Pushing Late with Epidural study group. Effect of fetal position on second-stage duration and labor outcome. *Obstet Gynecol*. 2005 Apr;105(4):763–72.
20. FitzGerald MP, Weber AM, Howden N, Cundiff GW, Brown MB, Network PFD. Risk factors for anal sphincter tear during vaginal delivery. *Obstet Gynecol*. 2007;109(1):29–34.
21. Benavides L, Wu JM, Hundley AF, Ivester TS, Visco AG. The impact of occiput posterior fetal head position on the risk of anal sphincter injury in forceps-assisted vaginal deliveries. *Am J Obstet Gynecol*. 2005 May;192(5):1702–6.
22. Bradley MS, Kaminski RJ, Streitman DC, Dunn SL, Krans EE. Effect of Rotation on Perineal Lacerations in Forceps-Assisted Vaginal Deliveries: *Obstet Gynecol*. 2013 Jul;122(1):132–7.
23. Cargill YM, MacKinnon CJ. No. 148-Guidelines for Operative Vaginal Birth. *J Obstet Gynaecol Can*. 2018 Feb 1;40(2):e74–80.
24. Operative Vaginal Delivery (Green-top Guideline No. 26) [Internet]. Royal College of Obstetricians & Gynaecologists. 2011 [cited 2018 May 19]. Available from: <https://www.rcog.org.uk/en/guidelines-research-services/guidelines/gtg26/>
25. Committee on Practice Bulletins—Obstetrics. ACOG Practice Bulletin No. 154: Operative Vaginal Delivery. *Obstet Gynecol*. 2015 Nov;126(5):e56-65.
26. Sentilhes L, Gillard P, Descamps P, Fournié A. Indications et prérequis à la réalisation d’une extraction instrumentale : quand, comment et où ? *J Gynécologie Obstétrique Biol Reprod*. 2008 Dec;37(8):S188–201.
27. Sherer DM, Miodovnik M, Bradley SK, Langer O. Intrapartum fetal head position I: comparison between transvaginal digital examination and transabdominal ultrasound assessment during the active stage of labor. *Ultrasound Obstet Gynecol*. 2002 Mar 1;19(3):258–63.
28. Zahalka N, Sadan O, Malinger G, Liberati M, Boaz M, Glezerman M, et al. Comparison of transvaginal sonography with digital examination and transabdominal sonography for the

determination of fetal head position in the second stage of labor. *Am J Obstet Gynecol*. 2005 Aug;193(2):381–6.

29. Akmal S, Tsoi E, Kametas N, Howard R, Nicolaidis KH. Intrapartum sonography to determine fetal head position. *J Matern-Fetal Neonatal Med Off J Eur Assoc Perinat Med Fed Asia Ocean Perinat Soc Int Soc Perinat Obstet*. 2002 Sep;12(3):172–7.

30. Souka AP, Haritos T, Basayiannis K, Noikokyri N, Antsaklis A. Intrapartum ultrasound for the examination of the fetal head position in normal and obstructed labor. *J Matern-Fetal Neonatal Med Off J Eur Assoc Perinat Med Fed Asia Ocean Perinat Soc Int Soc Perinat Obstet*. 2003 Jan;13(1):59–63.

31. Barth WH. Persistent Occiput Posterior. *Obstet Gynecol*. 2015 Mar;125(3):695–709.

32. Kariminia A, Chamberlain ME, Keogh J, Shea A. Randomised controlled trial of effect of hands and knees posturing on incidence of occiput posterior position at birth. *BMJ*. 2004 Feb 28;328(7438):490.

33. Stremler R. Randomized Controlled Trial of Hands- and-Knees Positioning for Occipitoposterior Position in Labor. 2005;9.

34. Guittier M-J, Othenin-Girard V, Irion O, Boulvain M. Maternal positioning to correct occipito-posterior fetal position in labour: a randomised controlled trial. *BMC Pregnancy Childbirth*. 2014 Feb 24;14:83.

35. Le Ray C, Lepleux F, De La Calle A, Guerin J, Sellam N, Dreyfus M, et al. Lateral asymmetric decubitus position for the rotation of occipito-posterior positions: multicenter randomized controlled trial EVADELA. *Am J Obstet Gynecol*. 2016 Oct;215(4):511.e1-511.e7.

36. Bueno-Lopez V, Fuentelsaz-Gallego C, Casellas-Caro M, Falgueras-Serrano AM, Crespo-Berros S, Silvano-Cocinero AM, et al. Efficiency of the modified Sims maternal position in the rotation of persistent occiput posterior position during labor: A randomized clinical trial. *Birth* [Internet]. 2018 Mar 14 [cited 2018 May 19]; Available from: <http://doi.wiley.com/10.1111/birt.12347>

37. Wu X, Fan L, Wang Q. [Correction of occipito-posterior by maternal postures during the process of labor]. *Zhonghua Fu Chan Ke Za Zhi*. 2001 Aug;36(8):468–9.

38. Ou X, Chen X, Su J. [Correction of occipito-posterior position by maternal posture during the process of labor]. *Zhonghua Fu Chan Ke Za Zhi*. 1997 Jun;32(6):329–32.

39. Bahl R, Van de Venne M, Macleod M, Strachan B, Murphy D. Maternal and neonatal morbidity in relation to the instrument used for mid-cavity rotational operative vaginal delivery: a prospective cohort study. *BJOG Int J Obstet Gynaecol*. 2013 Nov 1;120(12):1526–33.

40. Kahrs BH, Usman S, Ghi T, Youssef A, Torkildsen EA, Lindtjorn E, et al. Fetal rotation during vacuum extractions for prolonged labor: a prospective cohort study. *Acta Obstet Gynecol Scand*. 2018 May 16;

41. Murphy DJ, Macleod M, Bahl R, Strachan B. A cohort study of maternal and neonatal morbidity in relation to use of sequential instruments at operative vaginal delivery. *Eur J Obstet Gynecol Reprod Biol*. 2011 May;156(1):41–5.

42. Cameron M. Kielland's forceps : past, present and future. *Fetal Matern Med Rev.* 2012 Feb;23(01):32–51.
43. Feraud O. [Forceps: description, obstetric mechanics, indications and contra-indications]. *J Gynecol Obstet Biol Reprod (Paris).* 2008 Dec;37 Suppl 8:S202-209.
44. Stock SJ, Josephs K, Farquharson S, Love C, Cooper SE, Kissack C, et al. Maternal and Neonatal Outcomes of Successful Kielland's Rotational Forceps Delivery: *Obstet Gynecol.* 2013 May;121(5):1032–9.
45. Tempest N, Hart A, Walkinshaw S, Hapangama D. A re-evaluation of the role of rotational forceps: retrospective comparison of maternal and perinatal outcomes following different methods of birth for malposition in the second stage of labour. *BJOG Int J Obstet Gynaecol.* 2013 Sep;120(10):1277–84.
46. Parant O, Simon-Toulza C, Fournié A. Spatules de Thierry. *EMC - Obstétrique.* 2011 Jan;6(3):1–7.
47. Vidal F, Simon C, Cristini C, Arnaud C, Parant O. Instrumental Rotation for Persistent Fetal Occiput Posterior Position: A Way to Decrease Maternal and Neonatal Injury? Young RC, editor. *PLoS ONE.* 2013 Oct 18;8(10):e78124.
48. Guerby P, Allouche M, Simon-Toulza C, Vayssiere C, Parant O, Vidal F. Management of persistent occiput posterior position: a substantial role of instrumental rotation in the setting of failed manual rotation. *J Matern Fetal Neonatal Med.* 2018 Jan 2;31(1):80–6.
49. Le Ray C, Goffinet F. Technique et intérêt de la rotation manuelle en cas de variété postérieure. *Gynécologie Obstétrique Fertil.* 2011 Oct;39(10):575–8.
50. MacKinnon CJ, Arsenault M-Y, Bartellas E, Cargill YM, Daniels S, Gleason T, et al. Guidelines for operative vaginal birth. :7.
51. Le Ray C, Serres P, Schmitz T, Cabrol D, Goffinet F. Manual Rotation in Occiput Posterior or Transverse Positions: Risk Factors and Consequences on the Cesarean Delivery Rate. *Obstet Gynecol.* 2007 Oct;110(4):873.
52. Shaffer BL, Cheng YW, Vargas JE, Laros RK, Caughey AB. Manual rotation of the fetal occiput: Predictors of success and delivery. *Am J Obstet Gynecol.* 2006 May;194(5):e7–9.
53. Reichman O, Gdanský E, Latinsky B, Labi S, Samueloff A. Digital rotation from occipito-posterior to occipito-anterior decreases the need for cesarean section. *Eur J Obstet Gynecol Reprod Biol.* 2008 Jan;136(1):25–8.
54. Shaffer BL, Cheng YW, Vargas JE, Caughey AB. Manual rotation to reduce caesarean delivery in persistent occiput posterior or transverse position. *J Matern-Fetal Neonatal Med Off J Eur Assoc Perinat Med Fed Asia Ocean Perinat Soc Int Soc Perinat Obstet.* 2011 Jan;24(1):65–72.
55. RANZCOG WEBSITE - Statements & Guidelines [Internet]. 2016 [cited 2019 Jan 16]. Available from: <https://www.ranzcog.edu.au/Statements-Guidelines?searchtext=instrumental+vaginal&searchmode=anyword&sortby=#SCORE##>

56. O'Brien S, Day F, Lenguerrand E, Cornthwaite K, Edwards S, Siassakos D. Rotational forceps versus manual rotation and direct forceps: A retrospective cohort study. *Eur J Obstet Gynecol Reprod Biol.* 2017 May;212:119–25.
57. Phipps H, Hyett JA, Kuah S, Pardey J, Ludlow J, Bisits A, et al. Persistent Occiput Posterior position - OUTcomes following manual rotation (POP-OUT): study protocol for a randomised controlled trial. *Trials.* 2015 Mar 15;16:96.
58. Verhaeghe C, Parot-Schinkel E, Bouet PE, Madzou S, Biquard F, Gillard P, et al. The impact of manual rotation of the occiput posterior position on spontaneous vaginal delivery rate: study protocol for a randomized clinical trial (RMOS). *Trials.* 2018 Feb 14;19(1):109.